PAM
WR17
1906-
N411

IKONOGRAPHIA DERMATOLOGICA.

Atlas seltener, neuer und diagnostisch unklarer Hautkrankheiten.

Atlas des maladies rares de la peau.

An Atlas of New and Rare Skin Diseases.

Tabulae selectae

adjuvantibus

de Amicis, Tommaso (Napoli); Balzer (Paris); Bayet (Bruxelles); Bertarelli, Ambr. (Milano); Besnier, Ernest (Paris); Boek, Caesar (Christiania); Brocq, L. (Paris); Bronson, B. Edward (New York); Brooke, H. G. (Manchester); Crocker, H. Radcliff (London); Danlos (Paris); Darier, J. (Paris); Doutrelepont, J. (Bonn); Dubreuilh, W. (Bordeaux); Ehrmann, S. (Wien); Finger, Ernest (Wien); Fordyce, John A. (New York); Fournier, Alfred (Paris); Fox, T. Colcott (London); Galloway, James (London); Gaucher, E. (Paris); Hallopeau, H. (Paris); Harttung, W. (Breslau); Herxheimer, K. (Frankfurt a. M.); Hyde, James N. (Chicago); Jackson, George F. (New York); Jacquet, L. (Paris); Jadassohn, Josef (Bern); Jamieson, Allan (Edinburgh); Klingmüller, Viktor (Kiel); Kreibich, Karl (Prag); Lassar, Oskar (Berlin); Lesser, Edmund (Berlin); Lustgarten, Sigmund (New York); v. Marschalko, Th. (Klausenburg); Mendez da Costa, S. (Amsterdam); Merk, Ludwig (Innsbruck); Morris, Malcolm (London); Oltramare, H. Genf); Pawlow, F. P. (Petersburg); Pellizzari, Celso (Florenz); Perry, Cooper (London); Petrini-Galatz (Bukarest); Pick, Ph. J. (Prag); Pospélow, Alexis (Moskau); Rasch, C. (Kopenhagen); Riehl, G. (Wien); Rille, J. H. (Leipzig); Róna, S. (Budapest); Selenew, Iwan (Charkow); Smith, Walter G. (Dublin); Sommer, B. (Buenos Aires); Stelwagon, Henry W. (Philadelphia); Thibierge, Georges (Paris); Unna, P. G. (Hamburg); Welander, E. (Stockholm); White, James C. (Boston); Wolff, A. (Strassburg); Wolters, M. (Rostock).

editae a

Albert Neisser
Breslau.

Eduard Jacobi
Freiburg i. Br.

Urban & Schwarzenberg.
Berlin und Wien.

Masson & Cie.
Paris.

1907.

Rebman Company
New York.

Rebman Limited
London.

INDEX.

	Tab.	Fig.	Pag.
S. Ehrmann (Wien). Lichen, Ekzema scrophulosorum et Lichen atrophicans in scrophuloso cum depigmentatione	IX	12	43
W. Heuck (Berlin). Acrodermatitis atrophicans cum sclerodermia	X	13	49
L. Jacquet (Paris). Oedema ingens ac subitum bracchii . . .	XI	14	53
V. Klingmüller (Kiel-Breslau). Lues verrucosa et Jododerma .	XII	15	57
A. Pospélow (Moskau). Tumor cutis keratoangiomatosus (Keratangioma?)	XIII	16	63
W. Schmidt (Frankfurt a. M.-Freiburg i. Br.). Urticaria perstans	XIV	17	65
G. Thibierge (Paris). Lymphangioma capillare xanthelasmoides	XV	18	69
L. Ritter v. Zumbusch (Wien). Casus pro diagnosi	XVI	19	73

Published February 15, 1907. Privilege of copyright in the United States reserved under the Act approved March 3, 1905, by Urban & Schwarzenberg, Berlin.



Diskussionsbemerkungen zu den in Heft I der Ikonographia veröffentlichten Fällen.

Zu Tab. III, Fig. 5, der Ikonographia (H. G. Brooke, Varus nodulosus).

Sowohl aus der Abbildung als aus der Beschreibung des von Brooke mitgeteilten Falles von Varus nodulosus scheint sich die Möglichkeit einer Identifizierung dieses Krankheitsbildes mit der von Kaposi als Acne teleangiectodes seu myxomatodes bezeichneten Affektion zu ergeben. Die so zahlreich auf der Haut des Gesichtes verstreuten, insbesondere in der Augenbrauenregion und in der Gegend der Nasolabialfurche dicht angeordneten lupusähnlichen Knötchen, von welchen einige einen zentralen weißlichen Reflex zeigen, entsprechen ganz dem Bilde der Acne teleangiectodes (cf. das diesbezügliche Bild im Kaposischen Atlas, sowie die meiner Publikation im Arch. f. Derm. u. S., Bd. 72, beigefügte Photographie). Auch die beschriebenen „halbdurchscheinenden Knötchen, auf welchen sich zuweilen Teleangiektasien entwickeln und die aussehen, als ob sie eine klare seröse oder sogar eitrig getrübte Flüssigkeit enthielten, die deprimierten, zeitweise pigmentierten Narben", endlich das histologische Bild mit dem tuberkelähnlichen Aufbau und der „myxomatösen" Degeneration, stimmen vollkommen mit den Befunden bei Acne teleangiectodes überein.

WIEN, Juni 1906.

Dr. Walther Pick.

Diskussionsbemerkungen zum Inhalt des vorliegenden Heftes erbitte ich an meine Adresse.

Freiburg i. Breisgau, Februar 1907.

Prof. E. Jacobi.

WELLCOME INSTITUTE LIBRARY
Coll. welMOmec
Call No. pam WR 17 1906 N41i

Lichen, Ekzema scrophulosorum et Lichen atrophicans in scrophuloso cum depigmentatione.

Von Professor Dr. S. Ehrmann-Wien.

Tab. IX, Fig. 12.

Der Fall betrifft den 28 Jahre alten Hilfsarbeiter Franz W., auf meiner Abteilung aufgenommen am 6. Jänner 1906.

Anamnese. Vor 5 Jahren soll Patient wegen Ulcus durum durch drei Wochen im Nürnberger Krankenhause mit 18 Einreibungen behandelt worden sein. Im August 1903 trat Schwellung und Abszeß im Hodensack auf, gegen welche er im Krankenhaus zu Nürnberg und zum zweitenmal im Ansbacher Krankenhause im Jänner 1904 in Narkose operiert wurde. Wegen desselben Leidens war er bis Ende April im Linzer Krankenhause, später stellte sich ein diffuser Ausschlag, besonders auf Brust und Rücken ein, seit Februar l. J. ein eiternder Hohlgang auf der linken Brusthälfte, der sowie der Hodenabszeß im März im Welser Krankenhause ausgekratzt und drainiert wurde, im August d. J. drei Wochen auf der Klinik Finger wegen des in der Moulage reproduzierten Ausschlages, welcher durch die Freundlichkeit des Herrn Professors Finger für mich kopiert wurde, den ich auch in vivo sah, und bei dem die Diagnose Ekzema scrophulosorum gestellt wurde.

Aus der von Herrn Professor Finger freundlichst zur Verfügung gestellten Krankengeschichte sei folgendes angeführt: Auf der Haut des behaarten Kopfes Seborrhoe. Die gesamte Körperhaut leicht ichthyotisch, auf der Beugeseite beider Extremitäten verdickt, von Furchen durchzogen, gefaltet, hellrot, trägt Schuppen und Borkenauflagerungen. Die so veränderten Hautpartien setzen sich radial und ulnarwärts scharf ab, gegen den Oberarm schlingen sie in größeren unregelmäßigen Plaques, die stellenweise normale Haut zwischen sich lassen, ab, markieren sich aber von dieser durch scharfe Grenze. Die Haut der Flachende der Fußsohlen analog verändert, nur reichlicher von Rissen durchzogen, in denen der nässende Papillarkörper bloßliegt.

In beiden Axillen ähnliche Veränderungen, nur mit intensiverer Wucherung, so daß die Haut in den ergriffenen Partien ein warziges Aussehen erhält. Die Haut der seitlichen Thoraxwandung unterhalb der Mamille in je flachhandgroßer Ausdehnung analog verändert wie die Beugeflächen der Arme, doch sind hier Inseln scheinbar normaler und leichter pigmentierter Haut eingeschlossen. Analoge Veränderungen in der Brust- und Lendengegend, über dem Kreuzbein etwa 2—3 breite analog veränderte Hautpartien mit reichlicher Borkenbildung. Vereinzelte, teils einzelstehende, teils konfluierende Herde auf den übrigen Thoraxpartien, auf dem Sternum, den Schultern, im Abklingen begriffen in den Kniekehlen, nirgends deutliche Knötchen

nachweisbar. Sämtliche Zehen- und Fingernägel rissig, mißfärbig, Nagelbett und Fingerbeere entzündlich verändert. Am 27. Juni an der Bauchhaut vereinzelte follikuläre Effloreszenzen in normaler Haut. Eine Probeexzision wird verweigert.

Der Status bei der Aufnahme auf meine Abteilung, erhoben am 8. Jänner, war folgender:

Der Patient ist von mittlerer Körpergröße, die Muskulatur ist relativ schwach entwickelt, mit entsprechendem Fettpolster. Auf dem behaarten Kopf in der Nähe des Hinterhaupthöckers zwei weiße Haarbüschel. Hinter der linken Ohrmuschel ist die Haut intensiv gerötet, zeigt eine unregelmäßig begrenzte gestrickte Narbe. Die Hautfarbe auf Hals und Nacken ist bräunlich gelb, diese Färbung ist mit bogenförmigen nach unten konkaven Linien gegen den Stamm begrenzt. Auf den Schultern und den mittleren Thoraxpartien zeigt die Haut einen etwas helleren Farbenton, ist aber noch immer viel dunkler als die sonstige Körperfarbe, z. B. der Extremitäten. Das Abdomen, die Kreuzbeingegend ist so wie die Haut über beiden Schulterblättern sehr dunkel, mit einem mehr braunen Farbenton. Auf der dunkel pigmentierten Haut des Halses und Nackens sind einige unregelmäßig bogenförmig nach außen konvex begrenzte und kreisförmige ganz helle Hautpartien, deren Ränder noch stärker pigmentiert sind als die übrige Nachbarhaut. Die Kopfhaare dunkelblond, Barthaare lichtblond, die Schamhaare noch bedeutend heller. Auf der Haut der unteren Thoraxregionen, namentlich den seitlichen und Rückenpartien, sieht man reichliche, rundliche, depigmentierte, scheinbar narbige, der Spaltenrichtung der Haut parallele Stellen von Kronenstück- bis Kinderflachhandgröße. Sie sind im Zentrum schwach rosenrot gefärbt, außen weiß und von einem dunkler bräunlichen Pigmentsaum umgeben. Auf den depigmentierten Hautpartien finden sich violette bis bräunlichrote, hanfkorn- bis linsengroße, flache Infiltrate, welche den Eindruck von Knötchen machen und stellenweise zusammenhängen. Sie ragen über das umgebende Hautniveau nur wenig hervor. Die Epidermis ihrer Oberfläche ist gefältelt, schuppend, bei den frischen Herden ist das außerordentlich deutlich zu sehen. Die frischen blauroten Infiltrate bilden stellenweise ein an eine Cutis marmorata erinnerndes Netz, und nur dadurch, daß dasselbe durch die trockene und schuppende Epidermis gefältelt erscheint, bekommt man auch da den Eindruck isolierter Knötchen.

An einzelnen der entfärbten Hautflächen, besonders in der Oberbrustgegend, und zwar in der Pasternallinie, und in der Kreuzbeingegend sind die Knötchen mohnkorn- bis linsengroß und gleichmäßig verteilt, so daß es den Anschein hat, als würden sie den Follikeln entsprechen. An anderen sieht man wiederum ebenso gleichmäßig verteilte kleinste Hautdepressionen und wiederum an anderen besonders auch in der Oberbrustgegend und unteren Halsteilen an Stelle der lividroten matt bräunliche, offenbar in Involution begriffene Knötchen.

Entsprechend der inneren Fläche des Ober- und Vorderarmes zieht sich ein die ganze Breite der ulnaren Seite einnehmendes Band, welches aus netzförmigen, braunroten, schuppenden, flachen Infiltraten sich zusammensetzt. An einzelnen Stellen dieses Netzes sieht man ganz zarte Vertiefungen, die den Eindruck seichter Narben machen und als oberflächliche ganz schmale, blaßrötliche Striegel erscheinen. Anschließend an dieses Band setzt sich die Veränderung in die Handteller fort, immer breiter werdend, hier als Schwiele mit zart lividroter Verfärbung, mit Schuppung und Verdickung der Epidermis, das Bild eines keratotischen Ekzems darbietend. Die

Fingernägel sind matt, längsgerifft, am freien Ende als auch auf der Fläche selbst sich aufblätternd und in Lamellen sich auflösend. Die Farbe, je nachdem der Nagel an seiner Unterlage anliegt oder nicht, rötlichweiß oder bräunlichgelb. Die Zehennägel sind verdickt, brüchig mit Längsspalten, erdfarben. In der Gesäßgegend sowie an der Beugeseite des linken Oberschenkels zwei längsovale, an der Peripherie zart pigmentierte, im Zentrum fein gefältelte, an einzelnen Stellen auch livid erscheinende, ausgeheilten syphilitischen Ulzera entsprechende Narben.

Entsprechend der sechsten linken Rippe, und zwar ihrem mittleren Anteil, ist die Thoraxhaut dunkelblau verfärbt und zeigt eine ungefähr zehnhellerstückgroße, am Rande verdickte trichterförmige Einziehung, welche an der Rippe festhaftet. Aus dem Grunde entleert sich eine dünne, gelbliche, hie und da von Krümelchen durchsetzte Flüssigkeit. Die Knochensonde gelangt durch die Öffnung auf rauhen Knochen.

Das Skrotum in hohem Grade deformiert, in seinem oberen Drittel eine, beide skrotalen Hälften umfassende Einschnürung, welche es in zwei ungleiche Teile teilt, von denen der obere kürzer und breiter, der untere länger und schmäler ist. Die Haut des Skrotums ist ödematös, livid verfärbt, stellenweise hart, der Fingerdruck bleibt nicht stehen. Hoden und Nebenhoden sind nicht zu finden, auf dem linken Anteile des Hodensackes finden wir an der Einschnürungsstelle ein unregelmäßig begrenztes, von derben Rändern umsäumtes Geschwür. Die Geschwürsfläche ist teils hellrot, teils speckig belegt und torpid granulierend.

Auf dem Mons veneris und in der Genitekruralfalte beiderseits wulstige Erhebungen der Haut, livid, blaurot verfärbt, morsch, bei Druck krümeligen Eiter entleerend, aus Hautfisteln, von welchen einige nach abwärts gerichtete Spalten darstellen und rein granulieren. Außerdem findet man erbsen- und bohnengroße, fluktuierende, von matscher livider Haut bedeckte Erhebungen, einzelne perforiert, entleeren krümeligen Eiter.

Es konnte keinem Zweifel unterliegen, daß wir es hier, trotz der Vorgeschichte des Patienten, nicht mit Erscheinungen der Syphilis zu tun haben, denn schon der frühere Zustand auf der Klinik Finger, nämlich unregelmäßig verteilte, flache, kleinste krustige Knötchen und nässende Stellen, ist mit Rücksicht auf die zahlreichen skrofulösen Haut- und Knochenabszesse als Lichen und Ekzema scrophulosorum gedeutet worden. Das Bild hatte sich hier wohl geändert, es waren die Effloreszenzen nicht mehr von Krusten bedeckt, auch nicht nässend, sondern von schuppender Epidermis gedeckt und gruppiert. Es konnte das Bild mit keinerlei luetischer Form in Übereinstimmung gebracht werden. Trotzdem unterzog ich den Patienten einer mäßigen Quecksilberbehandlung, indem ich zu derselben mit Rücksicht auf den Zustand des Patienten ein Arsen-Quecksilberpräparat, das Enesol, wählte. Dreißig Injektionen von je 1 cm^3, einer einprozentigen Lösung brachten keine Veränderung in das Krankheitsbild. Erst die bei Lichen scrophulosorum so prompt wirkende Einpackung in Lebertran und innere Darreichung von Lebertran brachte deutlichen Rückgang der Erscheinungen. Jene Vitiligoplaques, in welchen kleinste Knötchen vorhanden waren, boten dann das Bild einfach entfärbter Hautpartien. Wo größere Knötchen vorhanden waren, sah man kleine narbige Depressionen. Dort, wo netzförmig konfluierte Effloreszenzen saßen, hatte die Haut ein unebenes, durch viele Depressionen narbiges Aussehen. Dagegen waren die ältesten Stellen, welche früher das letztere Aussehen dargeboten hatten, bedeutend glatter und fast normal geworden. Die Erscheinungen auf den Extremitäten und Flachhand waren fast ganz zurückgegangen, nur in der Kniekehle waren frische,

zu Streifen angeordnete, rosenrote, mohnkorngroße, anscheinend von den Haarbälgen ausgegangene Knötchen entstanden, die in toto von Pigmentsaum umgeben waren. In diesem Zustande mußte der Kranke aus äußeren Gründen entlassen werden.

Derselbe kam, wie mir Professor Finger mitteilte, noch einmal in die Klinik und bot wieder ein mehr ekzemartiges Aussehen.

Die mikroskopische Untersuchung zeigte im Corium an den Stellen, wo die Knötchen saßen, umschriebene Infiltrate aus mononukleären Leukocyten, die Papillen abgeflacht, außerdem in der Umgebung der Infiltrate ein glasiges Aufgequollensein einzelner kollagener Bündel, die mit polychromem Methylenblau eine grünliche Färbung annahmen und in den älteren Plaques schon nicht mehr vorhanden waren, folglich der Resorption anheimgefallen sein mußten. Durch diese ist offenbar das zeitweilig narbige Aussehen der geheilten Stellen bedingt gewesen, der Verlust wurde durch junges Bindegewebe ersetzt. Tuberkelknötchen wurden nicht gefunden, auch keine Plasmom.

Diagnose. Bei der Diagnose konnte man von bekannten Hauterkrankungen nur an ein kleinpapulöses Syphilid, an Lichen planus atrophicans und Lichen scrophulosorum denken.

Gegen Lichen planus sprach vor allem das Bild, welches die Erkrankung am Anfange bot, als der Patient auf der Klinik Finger lag (siehe Moulage), dann der Umstand, daß gerade dort, wo Knötchen saßen, das Pigment schwand, während wir bei Lichen planus gewöhnt sind, dort eine starke Pigmentierung wahrzunehmen. Außerdem hatte man nicht die typischen primären Lichenknötchen. Nur der Befund auf dem Oberarm und der Flachhand hatte sehr entfernte Ähnlichkeit mit Lichen planus, aber auch hier fehlten wirkliche primäre Knötchen.

Mehr Berechtigung hätte die Annahme eines kleinpapulösen Syphilids gehabt. Erstens wegen der Anamnese, zweitens weil Entfärbungen um lichenoide syphilitische Effloreszenzen vorzukommen pflegen. Gegen Syphilis sprach aber das Aussehen der Knötchen, welche nicht die charakteristische Kupferfarbe hatten, namentlich aber die Erkrankung auf der Handfläche und den Armen; dann das histologische Bild, es fand sich kein Plasmom vor, und nicht zu allerletzt die vollständige Wirkungslosigkeit der antisyphilitischen Therapie.

Dagegen sprachen alle Erscheinungen für den Zusammenhang mit Skrofulose, von der ja in der Ostitis der Rippe und dem Skrofuloderma in der Leistenbeuge und auf dem Genitale unzweifelhafte Befunde vorlagen. Außerdem war Ekzema scrophulosorum vorausgegangen und zweifellos hat sich an Stelle der Knötchen die eigentümliche lichenoide Effloreszenz gebildet, welche nun zu sehen war. Die ursprünglich nicht vorhandene Pigmentierung, welche die von den Effloreszenzen befallene Haut freiließ, kann entweder durch die Kachexie entstanden sein, oder aber durch äußere Einflüsse, da der Kranke in der Zwischenzeit, während des Hochsommers, ein Vagabundenleben geführt hat. Wie aus den im ersten Heft der „Ikonographia“ gemachten Anmerkungen von Neisser und Siebert über ihren Fall von lichenoider Eruption mit Depigmentation hervorgeht, ist letztere Erscheinung an verschiedene Prozesse gebunden. Ich selbst sah sie mit Lichen circumscriptus Vidal verbunden, ich sah sie auch bei kleinpapulösen Syphiliden. Häufig ist sie bei Psoriasis, vorausgesetzt daß die Haut früher pigmentiert war. Ich habe bei Psoriasis, bei Vitiligo und bei Leucoderma psoriaticum sowie syphiliticum nicht nur den Einfluß von Licht,

sondern auch von Röntgenstrahlen und Vesikanzien geprüft. Keiner dieser Reize konnte auf den depigmentierten Stellen eine Pigmentierung erzeugen, dagegen haben alle die pigmentierte Zwischenhaut nur noch intensiver gefärbt. Da ich auch bei reiner Vitiligo in meiner Statistik fast durchgehends entweder Störungen des Darmkanals, Eiterungen im Genitale, Tumoren, Tuberkulose der Bauchorgane, Cholecystitiden gefunden habe, und in einzelnen Fällen erst später manifest werdende Erkrankungen dieser Art, und da in mehr als 90 von 100 Fällen der Vitiligo auch Urticaria facticia ist, glaube ich mich berechtigt, eine toxische Ursache dieser Depigmentierungen anzunehmen, die in der einen Reihe von Fällen von inneren Organen, in den anderen von Hautherden ausgeht.

Zum Schlusse sei mir noch gestattet, einige Worte über die Benennung der Erkrankungsform beizufügen. Aus der Beschreibung und der Moulage geht hervor, daß es sich ursprünglich um einen Prozeß handelte, der teils aus gruppierten Knötchen, teils aus nässenden Plaques bestand und klinisch der Bezeichnung Boecks Ekzema scrophulosorum und dem Lichen scrophulosorum entsprach. Mikroskopisch konnte die Diagnose damals nicht festgestellt werden, weil der Kranke die Probeexzision verweigerte. Schon ein halbes Jahr später bestand das Exanthem ausschließlich aus einzelstehenden und konfluierenden, zu Gruppen angeordneten Knötchen auf depigmentierten Hautarealen, zwischen welchen die Haut diffus pigmentiert war. Klinisch sowie mikroskopisch betrachtet heilten die Knötchen mit Atrophie, weshalb die Bezeichnung Lichen atrophicans gerechtfertigt ist. Da jedoch das Gewebe der Knötchen selbst dem frischen Lichen scrophulosorum nicht entsprach, da Tuberkelknötchen fehlten, so könnte es sich vielleicht um einen im Rückgange befindlichen, aber nicht um einen typischen Lichen scrophulosorum handeln. Ich zog deshalb den Namen „Lichen atrophicans auf einem Skrofulösen“ für die vorläufige Bezeichnung desselben vor.

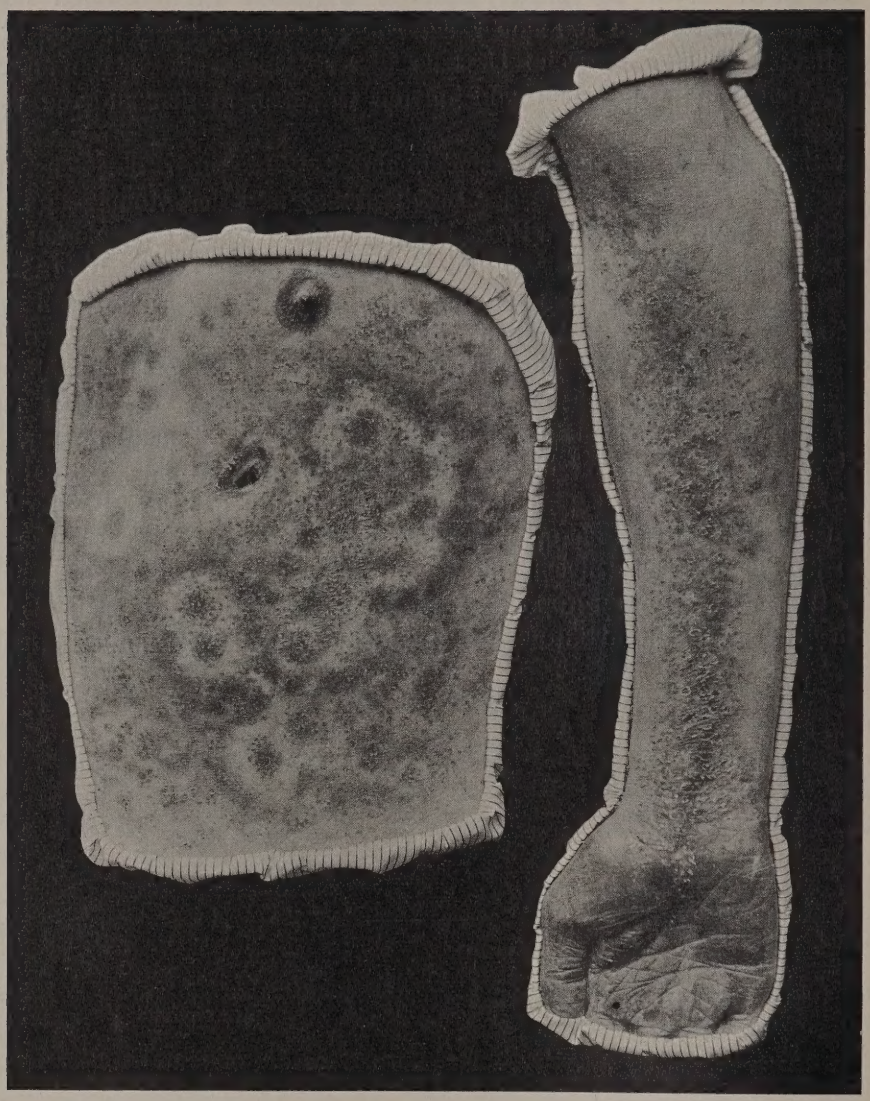

Ehrmann: Lichen atrophicans in scrophuloso cum depigmentatione, als Folge nach Lichen und Ekzema scrophulosorum (siehe farbige Tafel).

12.
S. EHRMANN
Lichen et eczema scrophulosorum et lichen atrophicus cum depigmentatione.

Urban & Schwarzenberg in Berlin u. Wien.

Acrodermatitis atrophicans mit sklerodermieartigen Veränderungen.

Aus der kgl. Universitätsklinik für Haut- und Geschlechtskrankheiten in Berlin. (Direktor: Geh. Med.-Rat Prof. Dr. E. Lesser.)

Von Dr. Wilhelm Heuck, Assistenten der Klinik.

Tab. X. Fig. 13.

Anamnese. Patientin M. B. ist eine 33 Jahre alte unverheiratete Landwirtstochter. Mutter und 6 Geschwister sind gesund. Zwei Brüder starben an Lungenleiden; Großeltern sollen auch lungenkrank gewesen sein. Hautleiden sind nach Angabe der Patientin in der Familie nie vorgekommen.

Patientin will in ihrer Jugend hochgradig blutarm gewesen sein und sich stets sehr schwach gefühlt haben. In den Kinderjahren erkrankte sie an Masern, mit 13 Jahren an Influenza, seit langer Zeit klagte sie häufig über Kopfschmerzen und zeitweise über Stiche in Brust und Herzgegend. Die Menses waren regelmäßig, frei von besonderen Beschwerden.

Patientin gibt an, daß ihr Hautleiden vor 11 Jahren begonnen habe mit einem annähernd zehnpfennigstück großen geröteten Fleck über der rechten Kniescheibe, der sich in verhältnismäßig kurzer Zeit, besonders in den ersten zwei Jahren seines Bestandes, erheblich ausbreitete, so daß bereits nach 3 Jahren der jetzige Umfang erreicht war. Über dem linken Knie und auf beiden Füßen soll sich die Hauterkrankung in derselben Weise kurz nach dem Auftreten der Affektion am rechten Knie gezeigt und dann hier die gleiche Ausbreitung genommen haben. Erst nachher wurde auch die linke Hand und noch später die rechte Hand befallen. Zeitweise empfindet Patientin etwas Jucken, Kribbeln oder Stechen an den erkrankten Stellen, besonders an den Füßen. Eine Ursache für die Entstehung des Hautleidens weiß Patientin nicht anzugeben, eine Verletzung hat sie nie erlitten; sie ist viel in freier Luft beschäftigt gewesen.

Status praesens. Patientin ist mittelgroß, in gutem Ernährungszustande, von gesunder Gesichtsfarbe. Die Schleimhäute haben leicht anämisches Aussehen. Vergrößerte Drüsen sind nirgends zu konstatieren.

Über beiden Knieen zeigt sich in ziemlich symmetrischer Weise — nur am rechten Knie in etwas größerem Umfange — eine bis über Handbreite jederseits über die Patella hinaufreichende und etwa halbhandbreit unter der Patella endende lividblaurötlich verfärbte Hautpartie, in deren Bereich die Haut etwas trockener und gerunzelt erscheint; sie sieht wie zerknittertes Zigarettenpapier aus, ist leicht in Falten abhebbar, weich und verschieblich. Unter der verdünnten Haut sieht man dilatierte Venen deutlich durchschimmern. An der Peripherie dieser atrophischen Krankheitsherde, sie bogenförmig umkreisend, verlaufen jederseits radiär zur Außenseite beider Kniee, zu dem Endpunkte der frontalen Achse der Gelenke hin, zahlreiche mehr oder weniger unter dem Niveau der umgebenden Haut gelegene, bis 1·5 *cm* breite weißlichgelbe Streifen. Deren Oberfläche ist bei einigen von glattglänzender Beschaffenheit, bei anderen wie mit Schuppen bedeckt bei leicht gefältelter Epidermis. Diese narbenartigen Streifen lassen sich mit den Fingern umgreifen und von der Unterlage abheben; man hat dabei den Eindruck, als ob eine kartenblattartige Einlagerung in der Haut gelegen wäre. Oberhalb des rechten Kniees peripher von den vertieft liegenden Streifen erheben sich in größerer, fast handbreiter Ausdehnung in der Haut gelegene flache knotige Infiltrate, die proximalwärts in die gesunde Haut in unregelmäßiger, unscharfer Abgrenzung übergehen. Die Haut über ihnen weist eine etwas hellere rötlichblaue Farbe auf, als wie sie dem atrophischen Bezirk eigen ist, und zeigt sich mit der knotigen Einlagerung verlötet.

Dieselbe blaurötliche Färbung, wie die Kniee, bietet auch die Haut der Füße im Bereiche der Fußrücken und der Knöchelgegenden dar. Die Hautveränderung reicht rechts bis etwa drei Finger breit, links bis etwa handbreit über die Knöchel hinauf. Auf beiden Fußrücken erscheint die Haut, rechts im Bereich einer fünfmarkstückgroßen Partie, links in einer etwa halbflachhand großen Ausbreitung, als eine etwas unregelmäßig begrenzte, distalwärts mit scharfem Rande vorspringende helle gelblichrote verhärtete Platte, über der die glänzende und verdünnte Haut straffgespannt, nicht faltbar und mit der Unterlage fest verlötet ist. In der Umgebung dieser sklerodermieartigen, besonders links fast brettharten Bezirke ist die Haut dunkel livid verfärbt und deutlich atrophisch gerunzelt. In der unteren Hälfte des linken Unterschenkels, an dessen inneren und hinteren Flächen, finden sich unregelmäßig zerstreut einige linsen- bis bohnengroße, rundliche und leicht vertiefte Stellen, über denen die Haut einen eigentümlich glänzenden, am Rande meist leicht abgehobenen Überzug aufweist, der wie Fischschuppen oder eingetrocknetes Collodiumhäutchen aussieht.

Auf beiden Handrücken ist die Haut über den Metacarpophalangealgelenken des Zeige- und Mittelfingers, in mäßigem Grade auch des vierten und fünften Fingers, jederseits lividrötlich verfärbt und gefältelt.

Die Haut über dem rechten Ellenbogengelenk sieht normal aus, über dem linken Ellenbogen fällt hingegen eine leichte Rötung und minimale Runzelung auf.

Der Blutbefund bei der Patientin ist normal. Der Urin ist frei von Eiweiß und Zucker. Die Untersuchung der inneren Organe ergibt normale Verhältnisse. Eine genaue Untersuchung des Nervensystems läßt keine krankhaften Störungen nachweisen.

Eine Excision zwecks histologischer Untersuchung wurde von der Patientin nicht gestattet.

In dem vorliegenden Krankheitsbilde handelt es sich um einen Prozeß, der an den Enden der Extremitäten lokalisiert ist und Neigung zu zentripetalem Fortschreiten zeigt. Er setzt offenbar mit einer eigentümlichen knotigen Bildung im Bereich der Cutis ein, wie sie sich deutlich oberhalb des rechten Kniees zeigt. Diese in der Haut bestehende knotige Form der Infiltration erinnert am meisten an die Infiltration, wie sie sich als Vorstadium der Sklerodermie darbietet. Die weitere Ausbreitung der Affektion führt nun offenbar durch Konfluenz der Knoten und Sklerosierung der Oberfläche — teilweise jedenfalls — zu Veränderungen, welche ebenfalls große Ähnlichkeit mit Sklerodermie haben.

Die Art der Atrophie der Krankheitsherde stimmt jedoch nicht mit der bei der Sklerodermie beobachteten Hautatrophie überein; die Beschaffenheit der atrophischen Haut, ihre Farbe, die Lokalisation der Krankheitsherde und die Art der Ausbreitung entsprechen ganz dem von Herxheimer und Hartmann unter dem Namen der „Acrodermatitis chronica atrophicans“ genau skizzierten und besonders hervorgehobenen Krankheitsbilde.

Es bestehen also in diesem Falle nebeneinander Erscheinungen von Acrodermatitis chronica atrophicans und sklerodermieartige Veränderungen. Bei der Frage, wie das Krankheitsbild in toto aufzufassen ist, läßt sich erwägen, ob es sich um eine Sklerodermie handelt mit ungewöhnlichem Ausgang in jene der Acrodermatitis eigentümliche Atrophie, oder, ob ein seltener Fall von Acrodermatitis vorliegt mit einer abnormen, knotenartigen Form der Infiltration im Initialstadium, die dann teilweise über ein sklerodermieartiges Vorstadium in das der Acrodermatitis eigentümliche atrophische Endstadium übergeht. Mit Rücksicht auf die Lokalisation des Prozesses, die zentripetale Ausbreitung der Affektion und den Ausgang in jene charakteristische Atrophie möchte ich den Krankheitsfall als eine Acrodermatitis chronica atrophicans auffassen, die hier in ihrem Verlauf sklerodermieartige Stadien aufweist.

Derartige von sklerodermieartigen Veränderungen begleitete Formen der Hautatrophie sind wiederholt beobachtet. Lesser weist auf sie bereits in der ersten Auflage seines Lehrbuches der Hautkrankheiten hin. Bruhns berichtet über einen Fall, den er

in der Berliner Univ.-Poliklinik für Haut- und Geschlechtskrankheiten beobachtete (Charité-Annalen, XXV. Jahrg. 1900) und führt zwei ähnliche Fälle an, die in der Moskauer dermatologischen Gesellschaft von Nikulin und Metscherski vorgestellt wurden. Herxheimer erwähnt in seiner Arbeit über die Acrodermatitis (Fall II) einen Patienten, bei dem er zuerst die Diagnose auf Sklerodermie, nachher auf Acrodermatitis chronica atrophicans gestellt habe. W. Pick demonstrierte einen ähnlichen Fall auf der Naturforscher- und Ärzteversammlung in Karlsbad 1902. Hoffmann zeigte in der Berliner dermatologischen Gesellschaft (Sitzung vom 3. Februar 1903) einen Fall von Acrodermatitis chronica atrophicans, bei dem die Haut beider Fußrücken eine eigentümliche, an Sklerodermie erinnernde Härte aufwies, und in der Diskusssion erwähnte Ledermann einen gleichen von ihm früher in der dermatologischen Gesellschaft als Sklerodermie mit Ausgang in eine eigentümliche Hautatrophie bezeichneten Krankheitsfall.

Bezüglich der Ätiologie sind bei meiner Patientin keine sicheren Anhaltspunkte gegeben. Da die Patientin nach ihrer Angabe durch Beschäftigung im Freien schädlichen Einflüssen von Wetter und Kälte und schnellem Temperaturwechsel jedenfalls häufig ausgesetzt war, ist eine ätiologische Beziehung ihrer Erkrankung zu derartigen schädlichen Einwirkungen natürlich nicht ganz von der Hand zu weisen.

Therapeutisch wurden neben Arsenverabreichung und Thiosinamin als Injektion und Pflaster rein symptomatische Maßnahmen angewandt, ohne, daß es bisher gelungen ist, das langsame Fortschreiten des Leidens zu verhindern.

13.
WILHELM HEUCK
Acrodermatitis atrophicans cum sclerodermia.

Urban & Schwarzenberg in Berlin u. Wien.

Sur un cas d'oedème, énorme et brusque, du membre supérieur droit.

Dr. Lucien Jacquet
médecin de l'hôpital St. Antoine.

Tab. XI. Fig. 14.

Le Dermatologue ne doit pas se désintéresser de ce qui se passe dans le sous-sol dermique: certains troubles de ce sous-sol ont leur répercussion sur la peau; deaucoup de relations existent entre leurs affections réciproques et certaines difficultés diagnostiques, en proviennent.

C'est ce qui m'a déterminé à publier ici l'histoire d'un œdème du membre supérieur, dont l'interprétation m'embarrassa.

Je vais résumer d'abord les grands traits de cette observation, mais en priant les lecteurs de „l'Iconographia dermatologica" de vouloir bien se reporter à l'observation elle-même, qui peut-être leur suggérera une autre opinion que la mienne.

Une femme de 44 ans, petite, mais bien constituée, et de très-bonne santé apparente, est réveillée brusquement par de vives sensations de cuisson et de picotements au membre supérieur droit; elle constate que le membre est gonflé; et au matin, il dépasse de près d'un tiers le volume du gauche.[1])

La brusquerie du début, les sensations hyperesthésiques, le fait que la veille la malade avait mangé du boudin, aliment souvent toxique; l'impuissance de l'examen clinique et de la radioscopie, à déceler une cause quelconque de compression, etc. .... m'inclinèrent d'abord au diagnostic d'urticaîre géante anormale, mais non sans beaucoup de réserves. Quelques particularités ultérieures, telles que l'augmentation brusque de l'œdème, l'avant-veille et la veille des règles, l'apparition d'un erythème ortié, semblèrent confirmer cette opinion.

La suite pourtant, la longue durée, la découverte de signes manifestes de compression, montrèrent que c'était une erreur, et que l'existence d'une adénopathie médiastinale comprimant les troncs veineux était probable.

Mais il reste à comprendre l'apparition brusque de cet énorme œdème, et plusieurs autres choses encore dont cette hypothèse ne rend qu'imparfaitement compte.

Voici maintenant, aussi détaillée que possible, l'observation de ma malade.

* * *

[1]) La planche annexée à ce travail donnerait une idée insuffisante de l'énormité de cet œdème, par suite du manque de comparaison, si l'on ne la rapprochait des chiffres exprimant la circonférence comparée des deux membres supérieurs, chiffres qu'on trouvera ci-dessous.

Madame C... agée de 44 ans est adressée à la Policlinique dermatologique de l'hôpital St. Antoine par M. le Dr. Blum, chirurgien de cet hôpital, pour un œdème du membre supérieur droit, survenu bruquement dans la nuit du 25 au 26 Décembre 1905.

Etat actuel: (29 Décembre). Le membre supérieur droit est énormément tuméfié, depuis le $^1/_3$ supérieur du bras, jusqu'au dos de la main. Les doigts paraissent indemnes.

Mensuration comparée des deux membres:

Membre gauche		Membre droit
$^1/_3$ sup. du bras	= $24^1/_2$ *cm*	35 *cm*
— — de l'avant-bras	= 22 „	32 „

La tuméfaction est assez dure; pourtant le doigt produit assez aisément le godet.

La coloration de la peau est d'un rose sombre; sa température est sensiblement comparable à cela du côté sain. Nulle autre trace d'œdème sur le reste du corps.

Pas de troubles sensitifs particuliers.

Un minuscule groupe herpétique à la face antérieure de l'avant-bras droit.

Pas de dermographisme appréciable.

Un groupe important de glossite exfoliatrice à petites aires, sur la face dorsale de la langue, où il est strictement localisé au côté droit.

Etat général bon; pas de troubles digestifs habituels.

Histoire de la maladie. Madame C... était fort bien portante dit-elle, lorsque dans la nuit du 25 au 26 Décembre, elle fut réveillée brusquement par de violents picotements et une vive cuisson au bras droit. Elle alluma sa lampe et constata que le dos de la main et l'avant-bras étaient rouges et gonflés.

Le lendemain matin, le membre supérieur, en son ensemble, était énorme, et plus gonflé encore, si on l'en croit, qu'aujourd'hui.

Les troubles sensitifs durèrent toute la nuit; depuis lors ils ont à peu près complètement disparu.

C'est la première fois que Madame C... présente un phénomène de ce genre. Jamais, autrefois, elle n'aurait eu de prurit, d'éruption ni d'œdème.

Le lundi soir, veille de la crise, elle avait mangé du boudin avec des lentilles, et bu un verre de vin. A la suite de ce souper nulle colique, pas de diarrhée, nul phénomène appréciable d'intoxication quelconque. Elle mange d'ailleurs du boudin, de temps à autre, sans en avoir éprouvé nul malaise. C'est deux heures environ, après le repas, que les troubles sensitifs ont apparu.

La crise est survenue dans la période intermenstruelle.

Elle n'avait jamais été malade jusqu'ici; elle se rappelle pourtant avoir eu, à 15 ou 16 ans, 2 ou 3 „crises nerveuses“ qui n'ont pas reparu.

Rien à noter dans ses antécédents héréditaires.

L'examen des viscères ne donne aucun renseignement appréciable.

Par contre, on trouve une polyadénopathie axillaire importante: deux ganglions comparables en volume à une grosse noisette, et trois autres plus petits. On les sent nettement au sommet et sur la paroi interne de l'aisselle droite: ils sont durs, mobiles, non adhérents entre eux, ni aux parois, absolument indolores.

Dans le triangle sus-claviculaire droit, en avant du bord antérieur du trapèze, un ganglion dur, mobile indolore, gros comme une petite noisette.

Dans l'aine droite, un groupe important de ganglions.

Du côté gauche, on trouve également à l'aisselle et à l'aine, des glandes lymphatiques, mais moins nombreuses et beaucoup plus petites.

Nul signe stéthoscopique de compression médiastinale: il semble pourtant que le réseau veineux sous-cutané soit plus développé au plan thoracique supérieur droit, qu'à la région homologue.

Examen radioscopique, pratiqué par mon collègue Béclère.

Il montre une légère adénopathie médiastine; mais pas plus développée à droite qu'à gauche, sans particularité de localisation, et ne dépassant pas, d'après Béclère, ce qu'on trouve en moyenne; chez l'adulte de cet âge.

Examin des urines.

Volume	pour 26 h	= 2100	*cm*³
Matières org.	— —	= 27·510	*gr*
— fixes	— —	= 39·795	„
— minérales	— —	= 12·285	„
Urée	— —	= 23·289	„
Azote total	— —	= 29·12	„
— de l'urée	— —	= 10·83	„
Chlorures en CL	— —	= 4·26	„
— en NaCl	— —	= 7·03	„
Sucre		néant	
Albumine		néant	

Madame C... entre dans mon service le 5 Janvier 1906 (Salle Rostan No. 21). Elle est soumise à un régime fixe et déchloruré. Comme boisson, une bouteille de bière matin et soir. Elle semble s'être pliée exactement à le régime. Mensuration du membre supérieur droit

$^1/_3$ sup. du bras = 35 *cm*
$^1/_3$ sup. de l'avant-bras = 33 *cm*.

Les jours suivants (6 au 13 Janvier) ces dimensions ont progressivement diminué jusqu'aux suivantes:

$^1/_3$ sup. du bras = 32 *cm*
$^1/_3$ sup. de l'avant-bras = 31 *cm*.

Brusquement, le 14 Janvier, Madame C... se plaint d'une nouvelle augmentation de volume. En effet

$^1/_3$ sup. du bras = $35^1/_2$
$^1/_3$ sup. de l'avant-bras = $32^1/_2$.

Le bras droit est d'ailleurs appréciablement plus chaud que lors du premier examen. L'œdème a augmenté surtout à la limite supérieure de l'infiltration au bras, et notamment à la partie inféro-interne de cette région. Il est resté presque stationnaire au dos de la main.

Nulle modification appréciable dans l'état général; mais Madame C... attend ses règles. Très-régulières d'habitude, elles surviennent généralement le 15, durent 5 ou 6 jours, et sont moyennement abondantes sans tronble de santé de quelque importance.

15 Janvier: les règles n'ont pas encore paru; nul phénomène réactionnel ne les fait pressentir. La pression même forte, de la région sus-pubienne est absolument indolore.

La pression des tissus et des troncs nerveux aux membres supérieurs, éveille peu de sensibilité tant à gauche, qu'à droite.

Les pupilles sont égales; les réflexes photo-moteur et accommodateur normaux. La conjonctive bulbaire droite est un peu plus vascularisée que la gauche.

Le régime semble avoir été bien suivi, sans infraction, notamment ces derniers jours.

Le volume du membre supérieur droit semble avoir encore un peu augmenté: (un $^1/_4$ à $^1/_2$ *cm*). Les urines, oscillent à peu près régulièrement entre 1700 et 2000 *cm*³.

16 Janvier. Les règles ont paru hier soir sans rien de particulier. Même état.

22 Janvier. Les règles sont finies depuis deux jours. Leur évolution a été normale, sans nulle réaction spéciale. Le membre supérieur droit est moins chaud que les jours précédents; et la régression de l'œdème est certaine.

$^1/_3$ sup. du bras = $34^1/_2$
— — de l'avant-bras = $31^1/_2$

25 Janvier. Madame C... a ressenti hier soir, des douleurs sourdes dans la nuque et les deux épaules. Ces douleurs, qui n'ont pas troublé le sommeil, ont reparu ce matin; les mouvements de la tête, la flexion notamment, les provoque. Le volume du membre malade a nettement augmenté depuis hier:

$^1/_3$ sup. du bras = 36
— — de l'avant-bras = $32^1/_2$.

27 Janvier. Les douleurs ont disparu. On fait un enveloppement légèrement compressif.
30 Janvier. Le membre supérieur a notablement diminué

$^1/_3$ sup. du bras = 32
– – de l'avant-bras = $30^1/_2$.

On trouve quelques éléments urticariens au pli du coude.

Madame C... sort de l'hôpital sur sa demande.

9 Février. Madame C... rentre à l'hôpital avec d'énormes placards d'érythème ortié intéressant surtout la face antérieure du tronc à la région mammaire. Cette éruption a débuté trois jours auparavant, par des sensations lancinantes dans le sein gauche, sensations analogues d'après la malade à celles qui précédèrent l'œdème du bras.

Le sein aurait été très-tuméfié. Actuellement il ne l'est pas; mais le mamelon gauche est fissuré et suintant. Nul pausement n'y a été fait; nul médicament n'a été pris. Nulle intoxication alimentaire appréciable. Nul trouble digestif, nul trouble nerveux perceptibles. Madame C... est à la période intermenstruelle.

L'état du membre supérieur droit est resté stationnaire

$^1/_3$ sup. du bras = 33 *cm*
– – de l'avant-bras = 31 *cm*.

28 Juillet. Madame C... sortie par caprice dès le lendemain de son entrée précédente, vient à la policlinique dermatologique.

L'œdème du membre supérieur a augmenté dans des proportions considérables. (Il n'a pas été mesuré.) L'adénopathie axillaire est beaucoup plus volumineuse que précédemment. La circulation collatérale veineuse de la région thoracique supérieure droite est très-apparente. La respiration est nettement affaiblie à droite en avant et en arrière, sans souffle bronchique et sans bruits anormaux.

Nul trouble dans l'état général; nul autre œdème. Madame C... a travaillé sans interruption depuis sa dernière sortie.

14.
LUCIEN JACQUET
Oedema ingens ac subitum bracchii.

Ein Fall von Lues verrucosa und Jododerma.

Aus der Kgl. Dermatolog. Univ.-Klinik in Breslau (Direktor: Geh. Med.-Rat Prof. Dr. Neisser.)

Von Professor Dr. Viktor Klingmüller-Kiel.

Tab. XII, Fig. 15.

Hermann M. 43 Jahre, Handelsmann aus Rußland.

Anamnese. Patient stammt aus gesunder Familie, erblich nicht belastet, Vater starb im Alter von 78 Jahren an Erkältung und Husten nach einem Bruch des Armes, Mutter 76 Jahre alt, an Altersschwäche. Von den acht Geschwistern sind drei Schwestern während oder kurz nach der Entbindung gestorben; ein Bruder starb an einer Schwellung des Leibes (?). Die übrigen vier leben und sind bis auf einen magenkranken Bruder gesund. Patient selbst ist seit 1875 verheiratet, Vater von vier Kindern, von denen das eine im Alter von 20 Jahren an Blutsturz verstarb. Patient war bis zu seinem 40. Lebensjahre vollständig gesund. Im August 1895 erkrankte er an Influenza mit hohem Fieber, Abgeschlagenheit und Schmerzen in den Gliedern. An die Influenza schloß sich im Dezember 1895 eine Lungenentzündung an; im Januar 1896 ging Patient zur Ausheilung seiner Lungenentzündung nach Meran bis Anfang Mai. Während seines Aufenthaltes in Meran bildete sich auf der Stirn ein schuppender Ausschlag, ebenso auf der Streckseite und Beugeseite des Unterarmes. Zuerst entstand ein roter Fleck, der sich in der Mitte mit einer Schuppe bedeckte. Ferner waren am weichen Gaumen und an dem Zäpfchen Veränderungen vorhanden, die ein Spezialarzt in Meran mit Sublimatpinselungen und innerlich Jodkali behandelte. Wegen dieser Hautkrankheit konsultierte er auf der Rückreise in Wien Professor Kaposi in der Poliklinik. Kaposi hielt das Leiden nach Aussage des Patienten für sehr selten und soll das bei der Demonstration in der Ambulanz besonders hervorgehoben haben. Man verordnete ihm Ol. rusci mit Ol. jecoris aselli. Im Frühjahr 1896 bildeten sich also die ersten derartigen Herde, wie sie heute bestehen, zunächst auf der Streckseite der Ellenbogen, dann auf der Schulter und am Gesäß. Ende 1896 entstanden im Gesicht einzelne verstreute Herde. Nase und Lippen sind erst seit vier Monaten erkrankt. Eine Luesinfektion wird entschieden in Abrede gestellt. Das Leiden hat sich nach und nach verschlimmert und namentlich in letzter Zeit sehr schnell entwickelt.

Status. (Februar 1898.) Patient ist ein magerer, hagerer Mann von grazilem Knochenbau und flachem, länglichem Thorax. Herztöne rein. Über dem Oberlappen der rechten Lunge hört man verschärftes In- und Exspirium, vereinzelte Rasselgeräusche nach Husten. Patient zeigt einen über den ganzen Körper verbreiteten disseminierten Ausschlag. Am stärksten befallen sind Gesicht, Nacken (s. Moulage Nr. 98 der Breslauer Klinik), Gesäß und Streckseiten beider Ellenbogengelenke (s. Moulage Nr. 99 der Breslauer Klinik und Tafel XII, Fig. 15, dieses Atlasses). Der Ausschlag besteht aus Herden von Erbsen- bis Flachhandgröße, welche kreis- oder bogenförmig begrenzt sind und sich aus kleinen über die Haut erhabenen, flachen Knoten von roter Farbe zusammensetzen. Die meisten dieser Knoten, besonders am Gesäß, Nacken und den Streckseiten der Ellenbogen sind warzenartig und mit weißlichen leicht abzulösenden trockenen Borkenmassen bedeckt und bilden teils bis zu 1 *cm* die Hautoberfläche überragende höckrige Tumoren. Die abgelösten Borken sind trocken, die darunter gelegenen Effloreszenzen bluten nicht nach dem Ablösen und gleichen den Herden im Gesicht. Die Knötchen des Gesichtes sind frei von Schuppen, sind hochrot und setzen sich zu verschieden großen Herden zusammen. Namentlich Nase und Lippen sind stark befallen. Bei Glasdruck bleiben bräunliche

Pigmentflecke zurück. An den Lippen greift der Prozeß auf das Lippenrot über, ohne daß die Effloreszenzen in ihrem Charakter außer einer etwas mehr hellrötlichen Verfärbung verändert würden. Die Zunge ist in ihrem vorderen Drittel besonders rechts und hier auch in der Mittellinie weiter nach oben greifend geschwollen und besetzt mit erbsen- bis kirschkerngroßen papillären Wucherungen und Knoten, die teils zusammen geflossen sind, teils durch tiefe Einschnitte getrennt sind. In den Einschnitten findet man etwas Eiter, die Knoten selbst sind vollständig epithelisiert. Der weiche Gaumen ist fast ganz, der harte in seiner hinteren Hälfte mit dichtgedrängten oder konfluierten Knötchen besetzt, das Naseninnere ist frei. Nirgends, weder auf der Haut noch auf der Schleimhaut, sind die Knötchen ulzeriert. Vom linken Vorderarm wird ein Markstück großer Herd zur mikroskopischen Untersuchung herausgeschnitten.

Verlauf. Patient wird mit einem Tuberkulinpräparat, das der Klinik zu Versuchszwecken zur Verfügung gestellt war, in sehr schwacher und ganz langsam steigender Dosis aus therapeutischen Gründen behandelt. Die Herde wurden zunächst zur Entfernung der Schuppen mit Salizyl verbunden, später wurden einige Herde mit Pyrogallus präparaten bis zur Geschwürsbildung, das Gesicht und die Zunge mit Sublimatpinselungen behandelt. 18. März 1898. In Narkose werden sämtliche Herde beider Beine, des linken Armes und des Gesichtes mit dem scharfen Löffel ausgekratzt, teilweise mit dem Spitzbrenner nachgebrannt. Nach einigen Tagen wieder Pyrogallusbehandlung.

19. Mai. In Narkose werden sämtliche Herde ausgekratzt und später mit Pyrogallus behandelt.

3. Juni. Alle Stellen verheilt, Patient entlassen.

Im Sputum wurden bei wiederholten Untersuchungen Tuberkelbazillen nicht gefunden.

Die Diagnose wurde bei diesem Fall auf Tuberculosis cutis verrucosa gestellt, und zwar aus folgenden Gründen:

1. Die Knötchen im Gesicht glichen völlig den sogenannten Lupusknötchen, sowohl in ihrer Farbe, wie Form, wie auch in dem Zurückbleiben eines gelbbraunen Pigmentfleckes bei Glasdruck.

2. Die mikroskopische Untersuchung ergab das Vorhandensein von Epithelioidtuberkeln, welche sich aus epithelioiden, Riesen- und zahlreichen Infiltrationszellen zusammensetzten.

3. Patient litt an einer Lungenaffektion, welche als eine beginnende Tuberkulose der Lungenspitze gedeutet wurde.

4. Während der Behandlung mit dem Tuberkulinpräparat zeigten die Herde, wenn eine stärkere Temperatursteigerung vorhanden war, geringe Rötung und Schwellung, welche Symptome damals als eine, wenn auch nicht deutliche, örtliche Reaktion angesehen wurden.

An Lues wurde gedacht, aber diese Diagnose wurde ausgeschlossen, weil die Krankheit unter Jodkali, welches Patient in Meran reichlich genommen hatte, nicht abgeheilt war, und einen zu torpiden, chronischen Charakter zeigte und auch nirgends trotz so großer Ausdehnung auf Haut und Schleimhaut zur Geschwürsbildung geführt hatte.

In diesem Sinne wurde der Fall auch als Lupus des behaarten Kopfes in Lieferung 30/31, Tafel 354, des Stereoskopisch-Medizinischen Atlas und als verruköse Hauttuberkulose auf Tafel 361 derselben Lieferung beschrieben. Ferner befindet sich von dem Fall in diesem Zustand eine Abbildung in Neisser: Hautkrankheiten (Ebstein-Schwalbe: Handbuch der praktischen Medizin) als Tuberculosis cutis verrucosa.

Patient wurde am 12. Januar 1899 von neuem in die Klinik aufgenommen, da sich bald nach seiner Entlassung neue Herde an Mund und Nase, auf der Stirn und später an den Ellenbogen (s. Moulage Nr. 189 der Breslauer Klinik) gebildet hatten. Am 13. November 1899 wurden wieder sämtliche Herde mit dem scharfen Löffel ausgekratzt und später mit Pyrogallussalbe behandelt. Einzelne Knötchen auf dem Daumen, auf der Lippe und im Nasenwinkel werden mit dem Paquelin

gebrannt, andere Stellen auf der Oberlippe mit dem Argentumstift geätzt, mit dem Paquelin ausgebrannt und später mit Pyrogallussalbe behandelt.

Nach seiner Entlassung am 4. März 1899 sind bald Rezidive an den Lippen entstanden. Patient hat sich selbst behandelt, indem er die einzelnen Stellen mit einem Messerchen und dann mit dem Höllensteinstift nachätzte.

Status. (12. Februar 1901). Die Haare sind teilweise stark verfilzt und stark mit Schuppen durchsetzt. Nachdem sie abgeschnitten und die Schuppen mit Salizylöl und Salizylvaseline abgeweicht sind, sieht man, daß der ganze Kopf übersät ist mit stecknadelkopf- bis linsengroßen, braunroten, weichen, mit einer stumpfen Sonde leicht eindrückbaren oder bereits geschwürig zerfallenen Effloreszenzen. Diese ragen nicht über die Hautoberfläche hervor und sind wie eingelassen in die Haut, auf Druck bleibt ein gelblicher bis braungelber Pigmentfleck zurück. Dieselben Herde sitzen auch im Nacken, auf der Stirn und im Backenbart. Um den Mund herum papulöse warzige ziemlich derbhöckerige Wucherungen, besonders an den Mundwinkeln und von hier auf Ober- und Unterlippe übergreifend. Die Zunge ist namentlich in der rechten Hälfte mit linsen- bis erbsengroßen meist konfluierten Effloreszenzen bedeckt, zwischen denen verschieden tiefe Einrisse vorhanden sind. Am weichen Gaumen unregelmäßige Narbenbildungen (herrührend von der Behandlung mit dem Paquelin). Aus dem rechten Backenbart wird eine keilförmige Exzision gemacht. Die warzigen Stellen an den Lippen werden mit dem Messer abgetragen und mit dem Paquelin ausgebrannt, ebenso wird ein größerer Herd im linken Backenbart paquelinisiert. Auf die paquelinisierten Stellen kommt für einige Tage Pyrogallussalbe. Die Zunge wurde unter Kokainanästhesie mit dem Paquelin gebrannt. Der Kopf heilt unter Behandung mit weißer Präzipitatsalbe vollständig ab. Die mikroskopische Untersuchung des aus der Backenbartgegend herausgeschnittenen Stückes ergab denselben Befund, wie oben beschrieben.

Aufnahme am 11. Februar 1903. Nach seiner letzten Entlassung heilte alles bis auf die Zunge ab. Nach drei Monaten bildete sich ein Fleckchen an der Oberlippe, das sich allmählich vergrößerte und bald begann auch der Kopf und die Stirn wieder krank zu werden. Status 11. Februar 1903. Um den Mund herum blumenkohlartige Wucherungen von etwa $^1/_2$ *cm* Höhe, rundlicher Form, höckeriger Oberfläche, schwammiger Konsistenz, krustöser Bedeckung. Stirn, behaarter Kopf, Nacken, rechtes Augenlid, Nase, Augenwinkel und Wange teils mit vereinzelten, teils mit konfluierten Papeln bedeckt, die meist mit braungelblichen Krusten belegt sind. Auf der Stirn sind die Papeln zu einem zusammenhängenden Herde konfluiert, auf dem Kopf nur zerstreute Papeln. Im Nacken eine Gruppe konfluierter Papeln von zirzinärer Form. Verband mit Salizyl-Rizinus-Bleivaseline zur Entfernung der Krusten. 16. Februar 0·1 *mg* A. T.; 19. Februar 1 *mg* A. T.; 21. Februar 3 *mg* A. T.; 23. Februar 6 *mg* A. T. Auf alle diese Injektionen erfolgte keine örtliche Reaktion. 25. Februar. In Chloroformnarkose werden die Wucherungen an Mund und Kinn mit dem Messer abgetragen und ebenso wie die übrigen Stellen im Gesicht paquelinisiert. Von der Stirn wird eine keilförmige Exzision gemacht und teils zur histologischen Untersuchung eingelegt, teils auf vier Meerschweinchen (zwei intraperitoneal, zwei subkutan) verimpft. Die paquelinisierten Stellen werden später mit Pyrogallussalbe behandelt und nach Ausheilung unter Borvaseline wird Patient am 16. März 1903 entlassen.

Der therapeutische Erfolg der Behandlung des Kopfes mit weißer Präzipitatsalbe hatte unsere Zweifel an der Richtigkeit der Diagnose „Tuberkulose" von neuem geweckt. Patient erhielt deshalb Alt-Tuberkulin in Dosen bis zu 6 *mg*. Da auf diese keine örtliche Reaktion eintrat, so wurde noch einmal ein Stück herausgeschnitten und teils mikroskopisch untersucht, teils auf Meerschweinchen verimpft. Die Tierexperimente ergaben ebenfalls keine Anhaltspunkte für Tuberkulose, da die Meerschweinchen nach vielen Wochen starben und keine tuberkulösen Veränderungen aufwiesen.

Die histologische Untersuchung ergab folgende Veränderungen: Dichte Infiltration in der Papillarschicht, bestehend aus Plasmazellen, Lymphocyten und Leukocyten. Vergrößerung, Verbreiterung und Verlängerung der Papillen. Wucherung der Epithelzapfen dementsprechend und Abschnürung einzelner Retezapfen. Epithel durchsetzt von zahlreichen Lympho- und Leukocyten. Auflockerung des Epithels.

Schichtweise eingelagerte Haufen von Lympho- und Leukocyten zwischen die Epithelzellen in Form spindelförmiger oder rundlicher Einlagerungen. Bildung von Hohlräumen, welche von dem abgeschnürten Epithel ausgekleidet sind und Exsudat (kein Fibrin) mit Zellen enthalten. Vereinzelte Riesenzellen. An einzelnen Stellen ausgedehnte Parakeratose und Auflagerung von hohen Schuppen (Parakeratose) und Krusten.

Aus diesem Befund ließ sich eine bestimmte Diagnose nicht stellen, er sprach weder für Tuberkulose noch für Lues.

Das Ausbleiben der örtlichen Tuberkulinreaktion nach Einspritzung einer genügend hohen Dosis zwang uns, die Diagnose Tuberkulose aufzugeben, weil wir, wie schon wiederholt von uns hervorgehoben ist, noch keinen Fall von echter Tuberkulose der Haut beobachtet haben, der nicht schließlich doch auf eine genügend hohe Dosis von Alt-Tuberkulin örtlich typisch reagiert hätte.

Der Verdacht auf Lues wurde zunächst durch keine weiteren Anhaltspunkte bestätigt. Der außerordentlich chronische, über viele Jahre ausgedehnte Verlauf, das unveränderte Bestehenbleiben einzelner Herde, die fast absolute Gleichheit der Rezidive, die fehlenden Zerfallerscheinungen ließen uns immer wieder Lues ausschließen.

Es wurde zunächst auch an Arzneiexanthem gedacht. Bei nochmaliger genauer Aufnahme seiner Krankengeschichte gab uns Patient schließlich an, daß er seit dem Jahre 1896, wo ihm von einem Arzt in Meran Jodkali wegen seines Reizhustens verordnet war, dieses bis zum März 1903, also 7 Jahre lang, mit kurzen Unterbrechungen von einigen Tagen bis zu einer Woche ein bis zwei Eßlöffel täglich genommen hatte, weil es „seinen Lungen guttat".

Die Diagnose schien uns jetzt ganz klar. Der Spezialarzt in Meran hatte das Halsleiden für syphilitisch gehalten und ihm deshalb Jod verordnet. Erst nachdem Patient Jod mehrere Wochen genommen hatte, entwickelte sich der Ausschlag.

Wir faßten den Fall demnach als ein Jododerma auf. Damit schienen uns alle Unklarheiten und Zweifel beseitigt. Vor allem wurde uns jetzt klar, warum sich seit 7 Jahren immer wieder Herde von genau derselben Beschaffenheit gebildet hatten. Das paßte zwar für Tuberkulose, aber nicht für Lues. Tuberkulose schlossen wir ebenso wie Lues aus, folglich konnte es nur ein Jododerma sein.

Deshalb wurde dem Patienten Jod bis auf weiteres verboten, über die Natur seines Leidens wurde er aufgeklärt und nach einiger Zeit wiederbestellt.

Er kam aber erst am 23. Februar 1904 wieder.

Bei der letzten Entlassung waren noch vorhanden rotbraune Effloreszenzen links an der Stirn und rote Flecken auf dem Kopf und links und rechts an den Mundwinkeln. 4 Wochen nach der Entlassung begannen die roten Stellen wieder papulös und am Munde papillomatös zu werden. Vor 6–7 Wochen hat sich an der Stirn links ein Geschwür gebildet.

Status. 23. Februar 1904. Stirn: In einer unregelmäßig begrenzten, entzündlich geröteten Partie der linken Stirnhälfte sitzt ein zweipfennigstückgroßes Ulkus mit wallartigem Rand, scharfer Begrenzung und flachem, eitrig belegtem Grunde. Weich infiltriert (s. Moulage, Nr. 691 der Breslauer Klinik und Tafel XII dieses Atlasses). Kopf: Zahlreiche rotbraune, teils schuppende, teils krustöse eingelassene linsengroße weiche Herde, Infiltrat nicht nachweisbar. Gesicht: Rechts neben dem Mundwinkel zehnpfennigstückgroßer Herd, weich infiltriert, papillomatös. Nacken, Hals, Gesicht: Vereinzelte linsengroße braunrote weiche Herde. Zunge: In der vorderen Hälfte, namentlich rechts und hier auch weiter nach hinten reichend, papulöse Wucherungen wie früher beschrieben.

Trotzdem Patient inzwischen angeblich kein Jod genommen hatte, war doch wieder ein Rückfall eingetreten. Besonders ein Herd an der Stirn zeigte jetzt aber Zerfallserscheinungen, welche wir bisher nicht beobachtet hatten. Aus diesem Grunde wurde von neuem an Lues gedacht und deshalb Einreibungen gemacht.

Patient bekommt 16 Einreibungen mit Kalomelolsalbe und 20 Einreibungen mit Ungt. hydrarg. ciner. zu 5 *g*. 29. März 1904. Ohne besonderen Erfolg entlassen, soll zu Hause kein Jod nehmen und nur mit weißer Präzipitatsalbe die kranken Stellen einschmieren.

September 1904. Patient hat im Juli-August nach seiner Angabe Knochenverdickungen an der rechten Tibia mit sehr starken Schmerzen gehabt, Besserung durch Jodkali. Die Stellen sind zum Teil noch jetzt auf Druck etwas schmerzhaft, periostale Auftreibungen an der Tibiakante, sonst ist alles abgeheilt bis auf die Wucherungen an der Zunge, welche aber in der vorderen Hälfte und besonders links niedriger geworden sind. Unterhalb beider Mundwinkel sind noch die papillomatösen Wucherungen teils vorhanden, teils verheilt, teils vernarbt unter weißer Präzipitatsalbe und Argentumstift.

Die inzwischen aufgetretenen Erscheinungen, periostale Auftreibungen an den Schienbeinen, stellten jetzt endlich die Diagnose sicher. Es war jetzt kein Zweifel mehr, daß Patient Syphilis hatte. Daß die Einreibungskur keinen entsprechenden Erfolg gehabt hatte, sprach nicht dagegen, denn bekanntlich reagieren manche, namentlich lange unbehandelten und zur Verhornung neigenden Formen von Syphilis oft schwer oder gar nicht auf Einreibungen, sondern erst auf Einspritzungen unlöslicher Salze, besonders des Kalomels.

Dem Patienten wurde deshalb geraten, bald wieder zu kommen und sich zu einer energischen Quecksilberkur in die Klinik aufnehmen zu lassen. Die Natur seiner Krankheit wurde ihm nicht verheimlicht, aber vom Patienten nicht geglaubt, so daß er unserer Aufforderung nicht nachkam, sondern sich erst wieder am 25. Januar 1906 aufnehmen ließ, weil sich in letzter Zeit wieder Schmerzen in beiden Schienbeinen eingestellt haben und in den Mundwinkeln und auf der Zunge die Wucherungen wieder zugenommen hatten. Der Status ist im großen und ganzen wenig geändert, die Tibien sind beiderseits auf Druck schmerzhaft, deutliche Auftreibungen nicht mehr zu fühlen. Patient bekommt $6^1/_2$ Kalomelspritzen, welche er gut verträgt. Die Knochenschmerzen durch örtliche Anwendung von Hg.-Pflaster gebessert, die Zunge abgeflacht, die Plaques auf Chromsäurebehandlung verschwunden.

Leider konnte die Kur nicht bis zu Ende durchgeführt und ihr Einfluß auf die Krankheit nicht weiter beobachtet werden, weil Patient wegen häuslichen Unglücks die Klinik verlassen mußte.

Auf erneutes energisches Befragen gestand er, daß er doch in der Zwischenzeit wieder Jodkali genommen hatte, weil sich sein Reizhusten, der ab und zu auftrat, darunter besserte.

Durch briefliche Mitteilung vom 4. November 1906 erfuhr ich nun, daß Patient völlig geheilt ist. Es sind weder neue Stellen noch Rückfälle an den alten aufgetreten, nur die Zunge scheint noch nicht ganz glatt zu sein. Es ist wohl aber wahrscheinlich, daß sich in der Zunge an der Stelle der ausgedehnten Veränderungen Narben gebildet haben.

Jod hat Patient nicht mehr genommen.

Der Fall ist demnach aufzufassen als eine Kombination von Jododerma und Syphilis verrucosa.

Die Diagnose „Syphilis“ bedarf keiner besonderen Begründung, da die Erscheinungen nach einer geeigneten Quecksilberkur prompt abgeheilt sind. Der eigentümliche Verlauf dieser Syphilis, vor allem der lange unveränderte Bestand der einzelnen Herde und das über Jahre ausgedehnte Auftreten derselben Rezidivformen erklärt sich daraus, daß das Jod gewissermaßen provokatorisch auf die Syphilis gewirkt hat. Der histologische Befund, welcher für Syphilis gar nicht eindeutig war, ist ebenfalls als eine Kombination von Syphilis und Jododerma aufzufassen.

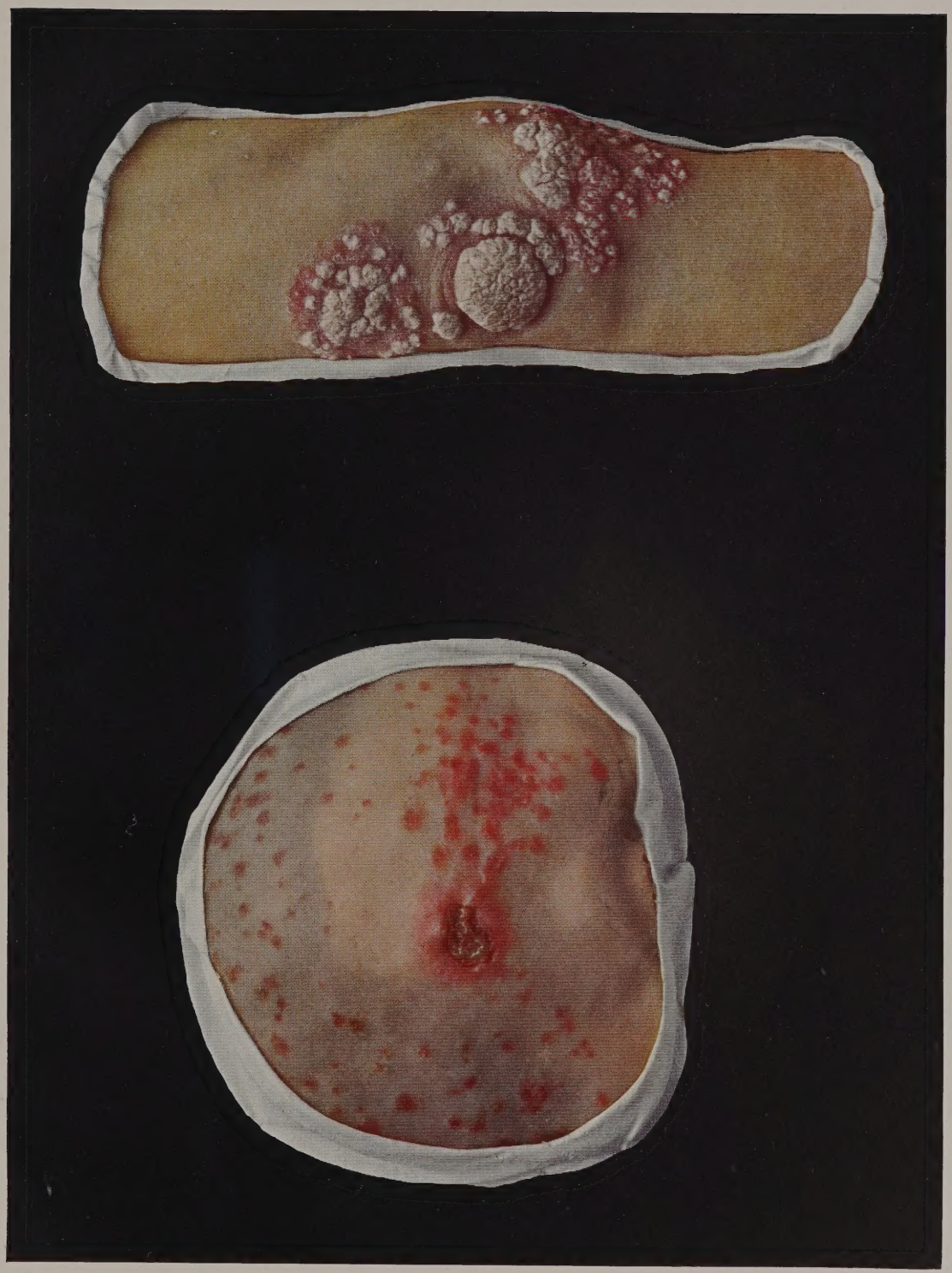

15.
VICTOR KLINGMÜLLER
Lues verrucosa et Jododerma.

Urban & Schwarzenberg in Berlin u. Wien.

Tumor cutis keratoangiomatosus (Keratangioma?).

Von Professor Dr. Alexis Pospélow in Moskau.

Tab. XIII, Fig. 16.

Das 10jährige Mädchen wurde in meine Klinik, in die Abteilung von Dr. Glawtsche, am 17. September 1898 infolge eines großen Hauttumors am linken Fuß aufgenommen.

Anamnesis. Patientin ist mit bläulichen flachen Flecken am linken Fuß zur Welt gekommen. Beim Barfußgehen gaben diese Flecke oberflächliche Einrisse, aus denen Blut heraustrat, was täglich vorkam, bisweilen auch mehrmals am Tage.

Vor drei Jahren zeigte sich bei Patientin Schüttelfrost, Hitze, ein pustulöser Ausschlag am Körper, wobei gleichzeitig auf den Flecken eine Geschwulst zu wachsen begann und in zwei Wochen den Umfang erreichte, welcher auch jetzt existiert; der Tumor war sehr schmerzhaft und blutete beständig wie auch früher beim Gehen, und erst drei Monate vor Eintritt in die Klinik hörten diese Blutungen auf. Patientin litt an permanentem Kopfschmerz, schlechtem Appetit, war mager und gebrechlich und das einzige am Leben gebliebene Kind von den drei Geschwistern bei ihren Eltern.

Status praesens. An der Dorsalfläche des linken Fußes, beim Übergang in die innere Seitenfläche, ist ein Tumor von bläulichvioletter Farbe, mit höckeriger Oberfläche zu sehen. Der Tumor sitzt einer bläulichroten Basis auf, welche einen unregelmäßig geformten Rand bildet. Der Tumor ist höckerig, rauh anzufühlen und besteht aus zwei Teilen, welche durch einen Streifen bläulichlivider, nicht prominierender Haut voneinander getrennt sind. Beide Erhöhungen bestehen aus einem Konglomerat von weißlichbläulichen Knoten, welche um $^1/_2-^3/_4$ *cm* die Hautoberfläche überragen. Die Knoten sind von der Größe einer großen Erbse, rauhig, ziemlich derb und stellenweise mit festen Horngebilden bedeckt. Die Konsistenz der Knoten ist weichteigig, auf Druck werden die Knoten gleichsam komprimiert, indem sie ihren Inhalt nach innen entleeren, und sind sehr schmerzhaft. Subjektive Empfindungen fehlen. Außer der Magerkeit und Zartheit des Organismus ist am Allgemeinzustand nichts zu vermerken. Einige Tage nach Aufnahme der Patientin wurde eine Biopsie veranstaltet und mikroskopische Präparate vom Professor für pathologische Anatomie M. N. Nikiforow verfertigt. Die Ergebnisse der Untersuchungen zeigten folgendes:

Schwache Vergrößerung. Zeiss-Okular 6, Objekt 16. Eeosin-Hämatoxilin. Epidermis. Die Hornschicht ist stark verdickt und an einigen Stellen gehen die Wucherungen recht tief; die Eleïdininschicht und das Stratum granulosum sind ebenfalls vergrößert. Die Malphigische Schicht ist stark verbreitert; in der Stachelzellen-

schicht ist eine große Anhäufung von bräunlichem Pigment vorhanden, jedoch nicht überall gleichmäßig. Corium. In den Papillen sind die Kapillare erheblich erweitert, von denen einige den Charakter relativ großer Hohlräume haben, welche mit roten Blutkörperchen angefüllt sind; eine ebensolche Dilatation wird auch in den tieferen Schichten des Coriums beobachtet, nur ist das weniger zu merken, weil die Bluthohlräume infolge Austritt des Blutes öfters zusammengefallen erscheinen. Um die Gefäße und Hohlräume herum ist eine kleinzellige Infiltration zu erkennen. In den Papillen, welche bedeutende angiomatöse Höhlen aufweisen, ist die Malphigische Schicht komprimiert und verdünnt infolge des zweiseitigen Druckes sowohl von Seiten der erweiterten Bluthöhlen einerseits, als auch der unnachgiebigen Schicht anderseits.

Starke Vergrößerung. Objekt 4, Okular 6, Zeiss. Bei starker Vergrößerung erscheinen die angiomatösen Hohlräume großen und kleinen Kalibers als Erweiterungen der Blutgefäße, deren Wandungen überall gut zu sehen sind.

Diagnose. Es machen sich nun beim Prozeß hauptsächlich zwei Erscheinungen heraus: 1. eine Hyperkeratose des epidermoidalen Gewebes und 2. eine erhebliche Neubildung und Erweiterung der Blutgefäße mit Bildung von Kavernen. Das mikroskopische Bild erinnert sehr an das Angio-Keratoma Mibelli, wo ebenfalls die Hornschicht verdickt und im größten Teil auch die Malphigische Schicht verdickt ist, mit Ausnahme der Stellen, wo die Papillen von der drückenden Gefäßgeschwulst okkupiert sind. Ebensolche Erweiterungen (Aneurysmen nach Ehrmann-Wischnewsky) der Kapillargefäße, und ebenfalls überall sind die Gefäßhöhlen von deren Wandungen ausgekleidet, ohne irgendwo mit den Epidermiszellen in Berührung zu kommen, es ist ebenfalls eine kleinzellige Infiltration um die Gefäße herum bemerkbar; der Unterschied ist nur ein quantitativer — die Höhlen der erweiterten Gefäße sind bei Mibelli größer, dagegen die Infiltration um die Gefäße herum — eine geringere. Indessen ist trotz eines solchen histologischen Baues dieser Tumor bei unserer Patientin makroskopisch nicht völlig einem Angio-Keratom ähnlich. Die Größe des Tumors, sein Entstehen aus einem Naevus, und nicht an Stelle von früheren Perniones — dies alles unterscheidet einigermaßen die Hautveränderung bei unserer Kranken von der Krankheit Mibelli-Pringle. Im wesentlichen ist es auch ein Naevus vasculosus, welcher gewöhnlich nicht über das Niveau der Haut hervorragt, und das Angioma cavernosum — wird nicht von einer Hyperkeratose begleitet. Dr. Glawtsche, welcher die Kranke in der Moskauer Dermatologischen und Venereologischen Gesellschaft[1]) demonstriert hat, glaubt — ohne eine neue Bezeichnung zu erfinden — daß es sich im gegebenen Fall um eine Gefäßneubildung handelt, welche auf Grund eines Naevus teleangiectodes, welcher durch eine deutlich ausgesprochene Hyperkeratose kompliziert ist, sich herausgebildet hat.

In Anbetracht des Gesagten kann man den Tumor der Kürze halber benennen: Tumor cutis Keratoangiomatosus. (Keratoangioma?)

[1]) Die Sitzung der Moskauer Venereologischen und Dermatologischen Gesellschaft vom 13./26. November 1898.

16.
ALEXIS POSPÉLOW
Tumor cutis keratoangiomatosus.
(Keratangioma?)

Urban & Schwarzenberg in Berlin u. Wien.

Über einen Fall von Urticaria perstans simplex.

Aus der dermatologischen Universitätsklinik in Freiburg i. B. (Direktor: Prof. E. Jacobi).

Von Dr. Willy Schmidt, ehem. Volontärassistenten der Klinik.

Tab. XIV, Fig. 17.

Im Anschluß an den von Baum in dem 1. Hefte der Ikonographia veröffentlichten Fall von Urticaria perstans, auf den wir weiter unten zurückkommen werden, teilen wir einen typischen Fall von Urticaria perstans mit.

Es handelt sich um ein 20jähriges Dienstmädchen, M. G., das am 1. Februar 1906 in die dermatologische Klinik zu Freiburg i. B. aufgenommen wurde.

Das Leiden der Patientin begann im Juni 1904. Dieselbe bekam damals plötzlich geschwollene Füße und Beine. Dann trat die Schwellung an den Armen und im Gesicht auf. An allen diesen Stellen zeigten sich „rote Flecke", die von Juni 1904 bis Jänner 1905 mit wechselnder Intensität bestehen blieben. Im Sommer 1905 waren dieselben ganz verschwunden und kamen erst im Winter 1905 wieder. Ernstere Erkrankungen hat Patientin nie durchgemacht. Die Menstruation begann mit 13 Jahren, war unregelmäßig, ohne Schmerzen und ohne Koagula. Eine Ursache für ihre Erkrankung weiß Patientin nicht anzugeben. Das Allgemeinbefinden wer stets gut. Subjektiv hat Patientin öfter über ein „Brennen" an den von dem Ausschlage befallenen Körperstellen zu klagen; Juckreiz ist nicht immer vorhanden.

Die Patientin ist ein etwas anämisches, mittelgroßes, regelmäßig gebautes Mädchen von ziemlich kräftigem Körperbau. Der Ernährungszustand ist gut. Das Aussehen der Kranken ist gesund. Die Haut ist abgesehen von den weiter unten zu beschreibenden Effloreszenzen glatt, leicht verschieblich und zeigt eine normale Elastizität. Ein Ödem ist nirgends vorhanden. Es besteht keine Drüsenschwellung. Die Untersuchung der inneren Organe ergab keinen besonderen Befund. Der Urin ist frei von Eiweiß und Zucker. Die wiederholt vorgenommene Untersuchung des Urins auf Indikan hatte ein negatives Resultat. Die Zahl der weißen Blutkörperchen betrug 3700, der Hämoglobingehalt 75%. Die eosinophilen Zellen des Blutes waren etwas vermehrt (zirka 8—9%). Es besteht eine äußerst geringe Urticaria factitia.

Als die Patientin in die Klinik aufgenommen wurde, fanden sich besonders an den Streckseiten der Arme und Beine und hier wieder hauptsächlich über der Knie- und Ellenbogengegend regellos zerstreute, kleine, über die Körperoberfläche leicht erhabene längliche und runde Tumoren von Linsen- bis Bohnengröße. Die Farbe derselben war gelblich, bei einzelnen strohgelb. Auf diesen Befund hin wurde von Herrn Professor Jacobi die Diagnose zunächst mit Vorbehalt auf Xanthoma dissem.

gestellt. Durch die histologische Untersuchung konnte jedoch die Diagnose auf Xanthom nicht bestätigt werden. Mittlerweile trat bei der Patientin ein Schub von Urtikariaquaddeln besonders an den Oberarmen, Beinen und im Gesicht auf. Von denselben verschwanden einzelne nach Art der Urtikariaquaddeln schnell und spurlos. Andere zeigten im Verlauf der nächsten Tage eine bräunliche Verfärbung, die teilweise im Niveau der Haut lag, teilweise leicht erhaben war und im Verlauf von mehreren Tagen verschwand. Wieder andere blieben auf die Dauer von Wochen, als die oben beschriebenen kleinen Tumoren, bestehen. Dies war besonders in der Knie- und Ellenbogengegend der Fall. Die Farbe der kleinen Tumoren war zunächst rötlich-bräunlich, dann bräunlich und schließlich nahmen dieselben den oben erwähnten gelben Farbenton an. Bei der Rückbildung wiesen einzelne Quaddeln im Zentrum eine deutliche bräunlichrötliche Verfärbung, umgeben von einem weißen Saume, auf. Die Oberfläche der Knoten, respektive Knötchen war nie zerkratzt. Schuppung an ihrer Oberfläche bestand nicht; auch ließ sich die Haut über den Knötchen nicht fälteln. Beim Darüberstreichen fühlten sich dieselben glatt und ziemlich derb an. Auf Druck bestand keine Schmerzhaftigkeit. Eine bestimmte Gruppierung war nicht vorhanden. Zur Zeit des Auftretens der Quaddeln war die Urticaria factitia stärker ausgeprägt.

Die subjektiven Beschwerden bestehen in „Brennen“ und geringem Jucken. Das Auftreten der Quaddeln steht in Beziehung zu der Menstruation. Auch pflegten die Quaddeln aufzutreten, wenn die Patientin sich längere Zeit in der Kälte aufhielt und in die Wärme zurückkam. Die Effloreszenzen, die künstlich durch Äther- oder Chloräthylspray hervorgerufen wurden, waren sehr flüchtig (2—3 Stunden, selten 6—8 Stunden).

Patientin wurde Anfang März aus der Klinik gebessert entlassen, trat jedoch Mitte März wieder in die Klinik ein, da ein neuer heftiger Schub von Urtikaria-quaddeln aufgetreten war. Auch diesmal waren vorwiegend Arme, Beine und besonders beide Wangen befallen. Frei waren Handteller, Fußsohlen, Rücken, Brust und behaarter Kopf. Auch auf beiden Wangen blieben diesmal einzelne Quaddeln als erbsengroße gelblich-bräunliche Knötchen zurück. Im Verlaufe der nächsten Zeit konnten noch häufiger Quaddeleruptionen beobachtet werden. In der Glutäalgegend traten Mitte April Quaddeln von kolossaler Größe auf, so daß man von Riesenquaddeln reden konnte. Als Patientin gelegentlich der Zusammenkunft „südwestdeutscher Dermatologen“ am 24. April vorgestellt wurde, fanden sich neben frischeren Knötchen noch Reste jener zuerst beschriebenen kleinen Tumoren als flache, allmählich in die umgebende Haut übergehende, gelbliche Erhabenheiten in der Ellenbogengegend vor.

Die mikroskopische Untersuchung eines xanthomähnlichen Knötchens aus der Ellenbogengegend ergab folgenden Befund. Das Epithel zeigt morphologisch keine Veränderungen. Die Keratohyalinschicht ist nicht verbreitert. In den Basalzellen ist wenig oder kein Pigment. Es fand sich weder eine Parakeratose, wie sie Baum, Kreibich und Hartmann beschreibt, noch ein Ödem. Bietet sonach das Epithel keinen abnormen Befund dar, so zeigen sich auffällige Veränderungen in der Kutis.

Im Bereich der Knötchen finden sich größere Infiltrationsherde, die sich gegen das umgebende Gewebe mäßig scharf abgrenzen lassen. Die zellige Infiltration folgt besonders dem Verlauf der Blut- und Lymphgefäße und findet sich auch an den Ausführungsgängen der Schweißdrüsen. Die Blut- und Lymphkapillaren sind stark erweitert. Die zellige Infiltration besteht hauptsächlich aus mononukleären Lympho-

cyten, im Gegensatz zu dem Befunde Baums, der vorwiegend Plasmazellen fand und von einem Plasmazelleninfiltrat spricht. In der Umgebung der Gefäße finden sich Mastzellen in nicht gerade reichlicher Zahl. Pigmentzellen sind nur äußerst spärlich vorhanden. Die elastischen Fasern sind innerhalb des Infiltrates vermindert und erscheinen teilweise wie zerbröckelt. An einzelnen Stellen scheinen sie das Orcëin weniger gut angenommen zu haben.

Unser Fall ist unter jene Fälle einzureihen, welche von Willan-Bateman zuerst als „Stationary Nettle Rash" (Urticaria perstans) erwähnt und von J. F. Pick (Prager Zeitschr. f. Heilk., 1881) zuerst beschrieben worden sind. Klinisch ist der Fall charakterisiert durch das Auftreten von Quaddeln, die teilweise längere Zeit persistieren und im Verlaufe der Zeit als kleine Tumoren von brauner, gelbroter, respektive gelbbrauner und gelber Farbe, um mich eines Ausdruckes von Touton zu bedienen, als „organisierte Quaddeln" imponieren.

Differentielldiagnostisch kam in unserem Falle nur das Xanthoma dissem. in Betracht. Pick schreibt hierüber: „Die Ähnlichkeit mit Xanthom kann in Fällen, wo das Pigment in der Umgebung der Quaddel vollständig geschwunden ist und diese als kleine, oft zitronengelbe Geschwulst allein zurückbleibt, dem äußeren Ansehen nach sehr groß sein." In unserem Falle konnte durch die histologische Untersuchung und durch das Auftreten von Quaddeln das Xanthom direkt ausgeschlossen werden. Gewöhnlich werden stets Effloreszenzen in den verschiedensten Entwicklungsstufen vorhanden sein, so daß die Diagnose leicht ist.

Folgen wir der von Kreibich (Archiv f. Derm., Bd. 48) vorgeschlagenen Einteilung, so dürfte unser Fall unter das Krankheitsbild der Urticaria perstans simplex einzureihen sein. Klinisch sind diese Fälle charakterisiert durch das Auftreten von typischen Quaddeln, die teilweise persistieren. Exkoriationen fehlen vollständig. Der Juckreiz ist gering. Mikroskopisch findet man ein kleinzelliges Infiltrat in der Kutis; das Epithel ist bei den „organisierten Quaddeln" unverändert, Plasmazellen fehlen und Mastzellen sind in spärlicher Menge vorhanden. Außer unserem Falle gehören hieher noch drei von J. F. Pick veröffentlichte Fälle. Vielleicht ist von diesen Fall III schon unter die folgenden Fälle einzureihen. Den von Baum mitgeteilten Fall müssen wir zu der Urticaria perstans papulosa rechnen. Klinisch finden sich quaddelartige, persistierende, häufig prurigoähnliche Knötchen mit zahlreichen Exkoriationen und Pigmentationen. Die Oberfläche ist glatt und glänzend. Der Juckreiz ist sehr groß. Mikroskopisch findet sich eine Parakeratose, reichliche Plasmazellen, zahlreiche Mastzellen und keine oder nur geringe Epithelverdickung. Hieher gehören die Fälle von Baum (2), Kreibich, Fabry, Johnston, Corlett, W. Pick, Veiel (?), Hartmann (4), Hammer (2)[1]).

Unter die von Kreibich erwähnte Urticaria perstans verrucusa sind die Fälle von Hartmann (V?), Hielemann, Kreibich (2) zu rechnen. Von diesen Fällen nimmt der von Hielemann eine besondere Stelle ein, da die von ihm beschriebenen verrukösen Tumoren direkt aus Quaddeln hervorgegangen sind. (Journ. of. cut, 1900, pag. 470). Klinisch sind die übrigen Fälle charakterisiert durch quaddelartige, persistierende Knötchen und Knoten mit rauher, verruköser Oberfläche. Exkoriationen und Pigmentationen sind vorhanden. Der Juckreiz ist groß. Mikroskopisch findet

[1]) Von K. Hartmann (Archiv f. Derm., 64) als Fall VI–VIII beschrieben.

sich eine Parakeratose, verbreitertes Rete, Verlängerung der Retezapfen, reichliche Plasmazellen und zahlreiche Mastzellen. Ob die Fälle II und V von K. Hartmann unter die Urticaria perstans papulosa, respektive verrucosa zu rechnen sind, ist, wie er selbst zugibt, zweifelhaft.

Differentielldiagnostisch kommt bei den Fällen von Urticaria perstans papulosa und verrucosa hauptsächlich der Lichen ruber planus, der Lichen simplex chronicus Vidal (Fall V. Hartmann) und die Prurigo-Hebra in Betracht. Von Baum wird die Ähnlichkeit der kleinsten Effloreszenzen mit Prurigoknötchen und Insektenstichen erwähnt. Baum betont den urtikariellen Prozeß und möchte dem klinischen Bilde nach seinen Fall in Analogie mit der Urticaria pigmentosa, bei der aus einem „urtikariellen Prozeß eine bleibende Hautveränderung" hervorgeht, als Urticaria perstans bezeichnet und die Beziehung zu der Urticaria aufrecht erhalten wissen. Demgegenüber stellt Hartmann bei seinen Fällen jeden urtikariellen Vorgang in Abrede und sieht das Krankheitsbild als ein durchaus eigenartiges an. Es handelt sich nach seiner Meinung „um einen chronischen Pruritus mit sekundären, vielleicht durch mechanischen Reiz verursachten papulösen oder verrukösen Effloreszenzen". Neisser möchte die Affektionen eher für „lichenruberartig" halten (Ikonographia I, pag. 12).

Nach der obigen Beschreibung ist das Bild unseres Falles von Urticaria perstans simplex so typisch, daß wir denselben, sowie derartige Fälle gern als reine Urticaria perstans (sensu strictiori) aufgefaßt wissen wollen. Sollte man die Dermatologie mit einem neuen Krankheitsnamen beglücken und die Urticaria perstans papulosa und verrucosa von der Urticaria perstans simplex trennen wollen, wie letzteres von K. Herxheimer vorgeschlagen wurde, so käme der von ihm angegebene Name „Tuberosis cutis pruriginosa" in Betracht. Vielleicht dürfte es sich empfehlen, demselben noch das Wort „perstans" zuzufügen, um einerseits das Persistieren der Knoten respektive Knötchen, anderseits die frühere Zugehörigkeit zu der Urticaria perstans zu betonen. Inwiefern die Aufstellung eines besonderen Namens gerechtfertigt ist, müssen noch weitere Untersuchungen lehren.

Die Literatur findet sich in den Arbeiten von K. Hartmann (Archiv f. Derm., Bd 64) und von Baum (Ikonographia, Fasc. I, pag. 11) zusammengestellt.

Tab. XIV. Die Abbildung links stellt eine frische Quaddeleruption dar; diejenige rechts die bleibenden bräunlichen Knötchen, die aus den Quaddeln entstehen.

17.
WILLY SCHMIDT
Urticaria perstans.

Urban & Schwarzenberg in Berlin u. Wien.

Lymphangiome capillaire xanthélasmoide du membre inférieur.

Par le Dr. Georges Thibierge,
médecin de l'Hôpital Broca, à Paris.

Tab. XV, Fig. 18.

Ce fait, par ses caractères cliniques, par l'absence de toute tumeur, par la coloration de ses éléments, par leur disséminati on et par son développement à l'âge adulte sans aucune lésion antérieure d'origine congénitale, s'écarte des cas de lymphangiomes jusqu'ici connus.

Il offre des affinités incontestables avec l'éléphantiasis et les lésions résultent manifestement d'un obstacle à la circulation lymphatique du membre, obstacle dont il est cliniquement impossible de déterminer le siège.

La nommée Bar..., âgée de 35 ans, entre le 24 février 1902 dans mon service de l'Hôpital Broca.

Elle n'a jamais été atteinte de maladie grave et ses antécédents ne présentent rien d'important à signaler.

L'affection pour laquelle elle entre à l'hôpital occupe exclusivement le membre inférieur droit et son début remonte à 13 ans. Elle a vu, à cette époque, au cours d'une grossesse, apparaître à la face externe de la cuisse, sans aucun phénomène subjectif, une plaque jaunâtre et saillante, qui s'est agrandie jusqu'à atteindre la dimension d'une pièce de 2 francs, puis est restée stationnaire. Peu après, une autre plaque semblable s'est montrée à environ 10 *cm* au dessus de la première; elle s'est étendue davantage et a revêtu une forme plus irrégulière.

Pendant 10 ans, ces deux lésions ont existé seules: la première s'est affaissée et n'a plus laissé de trace de sa présence qu'une coloration jaunâtre; plus tard, elle est redevenue saillante.

Depuis 3 ans, d'autres plaques semblables sont apparues sur les faces postérieure interne et antérieure de la cuisse et à la face antérieure de la jambe.

De ces nouvelles plaques, les unes débutaient par de larges taches qui s'agrandissaient excentriquement; les autres, les plus récentes en particulier, débutaient par de petits éléments isolés, d'apperence papuleuse.

Depuis 4 ans s'est montrée à la face dorsale du gros orteil du même côté une sorte de verrue qui s'est développée peu à peu.

Etat actuel. — On voit sur la cuisse droite, disséminées sur toute sa surface, mais prédominant sur ses faces postérieure, externe et antérieure, des lésions remarquables par leur coloration jaune et leur saillie peu prononcée.

Ces lésions affectent, au point de vue de leur disposition, deux types différents.

Les unes forment des plaques dont les dimensions varient de celles d'une pièce de 2 francs à celles d'une pièce de 5 francs et au delà, de forme irrégulière, à prolongements d'aspects divers; ces plaques font sur les parties adjacentes une saillie d'environ un millimètre; cette saillie est à peu près uniforme, cependant un peu irrégulière par places. Leur limite est nette, les bords sont légèrement convexes. Les plaques ont une coloration jaune pâle, légèrement rosée et tirant un peu sur le brun. L'épiderme est plissé, un peu brillant, ses grands plis sont exagérés; lorsqu'on exerce une traction sur la peau, l'épiderme se distend à la manière d'une vésicule incomplètement remplie. Par places, l'épiderme est en très légère desquamation. Lorsque la malade est restée debout pendant un certain temps, les plaques paraissent plus tendues et leur aspect lichénoide s'accentue. Sous certaines incidences de lumière, on voit sur le bord des plaques de très fines vésicules. En outre, sur quelques plaques, à la face postérieure de la cuisse, on aperçoit à travers la peau de très fines dilatations vasculaires sanguines.

Ces plaques occupent les sièges suivants: deux siègent à la face externe da la cuisse, au tiers moyen, à 10 *cm* au dessus l'une de l'autre; deux siègent à sa face postérieure, à 8 *cm* l'une de l'autre, la plus élevée à peu près au niveau de la plus basse de celles de la face externe; une occupe la face interne de la cuisse, au voisinage du périnée. Enfin, à la partie supérieure de la fesse, près de la crête iliaque, on voit une plaque dont la saillie est presque effacée: à part quelques points plus apparents, les lésions ne s'y traduisent plus que par l'état plissé de l'épiderme, son aspect brillant, et une coloration jaunâtre qui est plus prononcée que sur les autres plaques.

Les autres lésions sont des éléments isolés les uns des autres ou groupés en petit nombre pour former des ébauches de plaques; à peine saillants pour la plupart, à contours peu accusés, ils ont une coloration moins prononcée que celle des plaques, de sorte qu'il faut un examen attentif pour voir le plus grand nombre d'entre eux; à leur niveau, l'épiderme est brillant, ses plis sont exagérés et par places il est en voie de desquamation. Ces éléments isolés sont disséminés sur les faces interne et antérieure de la cuisse, sur la face postérieure de la jambe et sur la face dorsale du pied.

Sur la face dorsale du gros orteil, on voit une masse irrégulière, mamelonnée, rappelant l'aspect de l'éléphantiasis verruqueux, de coloration normale, de consistance dure, se prolongeant sous la forme d'une crête longue de 2 *cm* et épaisse de 4—5 *mm* sur la face latérale externe.

Sur la face dorsale des 2e et 3e orteils, on voit des saillies analogues, mais isolées, de la largeur d'une grosse lentille.

A la face postérieure de la jambe, au niveau du tendon d'Achille, se trouve une plaque large comme une pièce de 2 francs, constituée par des éléments analogues à ceux de la cuisse, mais de consistance dure semblable à celle des lésions des orteils.

Pas de tuméfaction des ganglions lymphatiques de l'aîne. Pas de troubles de la santé générale.

Examen histologique. (Résumé de la note que je dois à l'obligeance de M. Civatte.) Le corps papillaire est rempli de cavités béantes irrégulières, de dimensions variables, quelques unes à peine plus volumineuses que les fentes lymphatiques normales, serrées les unes contre les autres, séparées par des lames plus ou moins épaisses

de tissu conjonctif et donnant au corps papillaire l'aspect d'un tissu caverneux. Ces cavités pénètrent entre les cônes interpapillaires qui sont en ces points amincis et comme étirés.

Elles sont tapissées par un endothélium qui parait reposer directement sur le tissu conjonctif environnant. Il est impossible de leur trouver une paroi propre fibreuse ou même une simple membrane basale, et même la paroi de quelques unes des plus superficielles arrive au contact immédiat de l'épiderme et il est très difficile de déceler la lame de tissu conjonctif qui doit être interposée entre les deux rangées cellulaires. On pourrait croire que l'endothélium est appliqué directement sur la face profonde de la couche germinative.

Dans le tissu qui sépare ces cavités, on trouve en abondance des cellules conjonctives adultes, à noyau ovale, pauvre en chromatine, à protoplasma fusiforme et des cellules dites embryonnaires, mais on ne voit rien qui rappelle un infiltrat inflammatoire. C'est à peine si, çà et là, la gangue cellulaire qui engaîne normalement les vaisseaux parait un peu accusée.

Quelques capillaires sanguins, reconnaissables à leur contenu, rampent autour des cavités béantes qui forment la tumeur.

L'épiderme est normal, à part l'hyeracantose des cones papillaires et l'applatissement des cellules du corps muqueux au dessus des cavités superficielles. La couche germinative elle même est comme aplatie de bas en haut; on ne la distingue que grâce à quelques mitoses, elles même à peine reconnaissables.

Sur les fragments fixés par le mélange acido-platino-osmique, on voit que ses cavités contiennent un liquide albumineux décelé par un coagulum grenu et quelques cellules: globules rouges, lymphocytes et quelques leucocytes mononucléaires à protoplasma très apparent. Sur une série de coupes, on voit une sorte de caillot composé d'un reticulum englobant des leucocytes et quelques cellules endothéliales. Ce caillot est adhérent à la paroi supérieure d'une cavité très superficielle.

Le derme sous jacent à la tumeur est normal. Le fibres élastiques ne semblent pas modifiées sensiblement. On voit leur feutrage, un peu moins abondant peut-être qu'à l'ordinaire, autour des cavités béantes.

Diagnostic. — Au point de vue objectif, cette dermatose, dont je ne connais aucun autre exemple, ne présente guère d'analogie et seulement des analogies éloignées qu'avec le xanthome en raison de sa coloration et avec les lichens en raison de l'aspect de l'épiderme à sa surface. Elle se distingue d'ailleurs facilement de l'un et de l'autre.

Du xanthome, elle diffère par une coloration plus claire et plus brunatre à la fois, par une consistance moindre et par sa localisation sur un membre, caractère qui n'appartient pas au xanthome non congénital et à petits éléments.

Des lichens, avec lesquels l'analogie est moins prononcée encore, elle s'éloigne par l'aspect flasque de ses éléments, par leur consistance moins considérable et par l'absence de prurit.

L'examen histologique a pu seul dans ce cas éclairer le diagnostic. Une fois fixé par lui, nous avons recherché un signe qui pourrait amener directement au diagnostic clinique dans des cas semblables, c'est l'écoulement de liquide consécutif à la piqure superficielle des éléments de la lésion. Par ce procédé d'examen, on donne

issue à une certaine quantité de liquide clair et transparent, renfermant, comme le contenu des cavités examiné sur les coupes, des lymphocytes et des leucocytes mononucléaires. Ce liquide contient en outre, souvent, des globules rouges en plus ou moins grand nombre, suivant que la piqure a intéressé ou non les capillaires sanguins voisins des cavités lymphatiques. L'écoulement de liquide, après la piqure, persiste quelques instants, mais s'arrête avant que la saillie soit complètement affaissée.

Traitement. — Nous avons eu recours aux cautérisations ignées avec une très fine pointe de galvano-cautère et nous avons pu obtenir ainsi la disparition d'un certain nombre des éléments isolés et la diminution de largeur des plaques, mais la longueur du traitement, résultant du grand nombre des lésions, a fini par décourager la malade avant la guérison compléte.

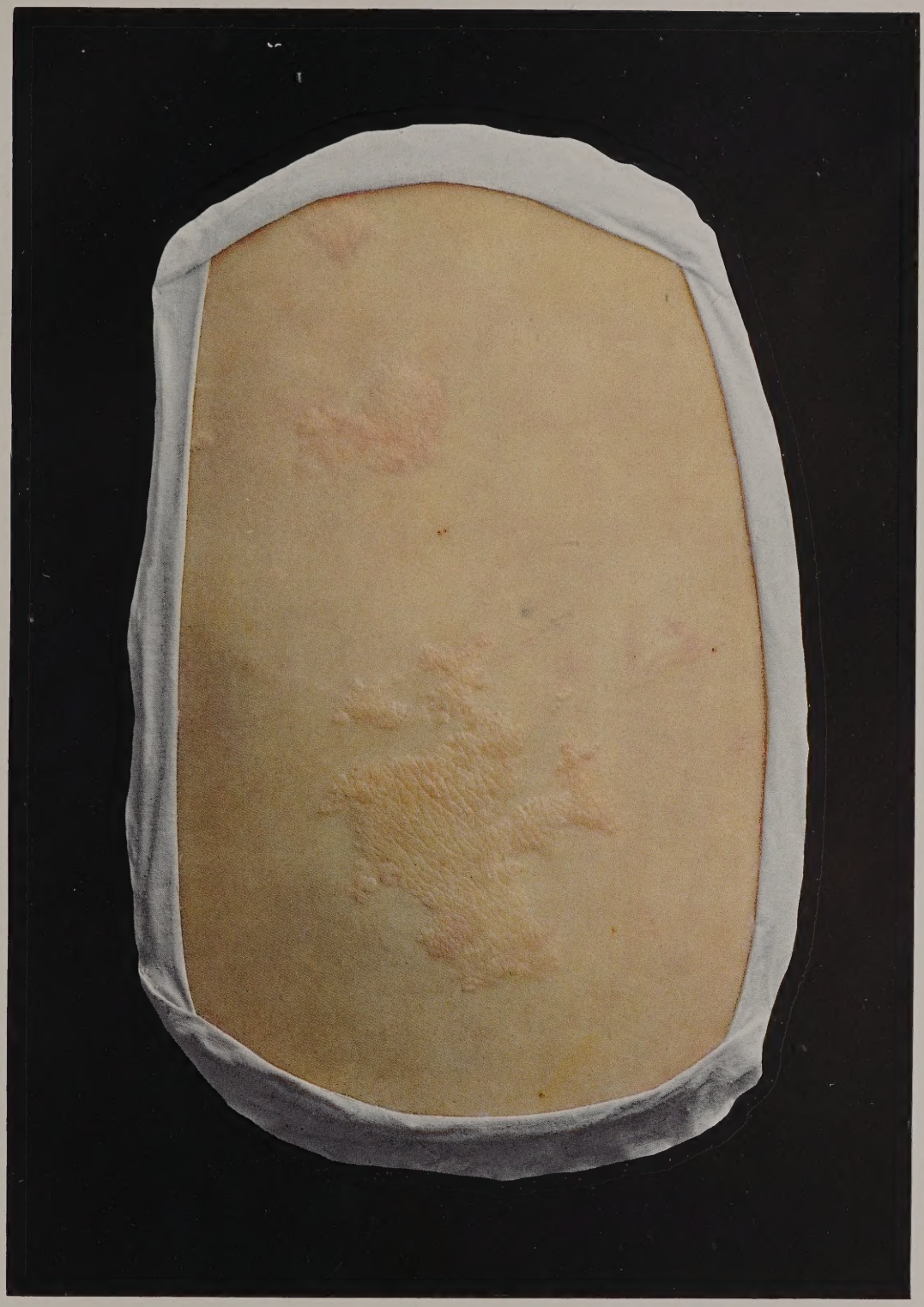

18.
GEORGES THIBIERGE
Lymphangioma capillare xanthelasmoides.

Urban & Schwarzenberg in Berlin u. Wien.

Fall zur Diagnose.

Aus der k. k. dermatologischen Universitätsklinik (Prof. Riehl) in Wien.

Beschrieben von Dr. Leo Ritter v. Zumbusch, I. Assistenten der Klinik.

Tab. XVI, Fig. 19.

Nebenstehende Tafel bringt die Abbildung eines Falles, der sich im Frühjahre 1905 an der Klinik vorstellte und daselbst durch wenige Tage beobachtet wurde. Der Patient ist aus Bayern und es dürfte der Fall vielen deutschen Dermatologen bekannt sein, da der Kranke damals angab, wegen seiner Krankheit schon viele Kliniken und Spezialärzte aufgesucht zu haben. Doch wurde ihm der Name seines Leidens nie gesagt, dasselbe wurde stets für ein Unikum erklärt. Aus diesem Grunde halte ich mich für berechtigt, durch Wiedergabe des Krankheitsbildes nach der im Besitz der Wiener Klinik befindlichen Moulage den Fall einem großen Kreise von Fachmännern vorzuführen und die Diagnose desselben zur Diskussion zu stellen.

Die Krankengeschichte besagt folgendes: L. G., Kaufmann, 61 Jahre alt, aus Ichenhausen in Bayern. Aufgenommen am 30. März 1905.

Anamnese. Die Familienanamnese ist ohne Besonderheiten, es sei hervorgehoben, daß Angaben, die für Lues sprechen würden, nicht gemacht werden, es fand in seiner Ehe kein Abortus statt, er hat gesunde Kinder. Patient hat einigemal in seinem Leben Erkältungskrankheiten (Bronchitis) durchgemacht, nie ein ernstliches Leiden. In seiner Jugend soll er an Finnen gelitten haben, vor etwa 40 Jahren machte er angeblich ein Ekzem durch, dasselbe soll mittels Umschlägen in wenigen Tagen gänzlich geheilt sein.

Das jetzige Leiden begann im August 1903. Damals bemerkte Patient an beiden Handrücken das Auftreten kleiner, leicht erhabener, hellroter Flecken, welche nach kurzer Zeit wieder schwanden und stets in wechselnder Zahl vorhanden waren. Im Herbst vermehrten sich diese Flecken, traten zunächst auch an den Armen auf, im Dezember auch an den Seiten des Stamms. Im Jänner 1904 verbreitete sich das Exanthem über den ganzen Körper, was den Patienten bewog, einen Arzt zu konsultieren, obwohl ihm sein Ausschlag weder Störungen des Allgemeinbefindens noch Jucken, Brennen oder Schmerzen verursachte. Der Arzt verordnete eine Salbe und Arseniktropfen (Recept. Sol. Fowleri), welche der Kranke bis nun auf Anraten mehrerer konsultierter Spezialisten kontinuierlich in wechselnder Menge nimmt. Schon seit Beginn 1904 bemerkte Patient, daß die Fleckchen Kreise und Schlangenlinien miteinander bilden. Auch bemerkte Patient, daß eine Abschuppung auftrat, indem sich

besonders an der Konkavseite der Ringe ein Schuppensaum zeigte. Er gibt an, daß die Herde meist abheilen mit Hinterlassung von Pigment, daß aber die Haut dann wieder normal wird; nur selten sollen sich Pusteln bilden. Die kreisförmigen Herde sollen nicht durch zentrale Abheilung, sondern durch Aneinanderreihen von Einzeleffloreszenzen entstehen. Seit fast einem Jahr wird Patient immer mehr und mehr braun. Schlaf und Appetit war nie beeinträchtigt, der Kranke leidet ab und zu an Obstipation, das Körpergewicht ist seit Beginn der Erkrankung von 92 auf 84 *kg* gesunken. Potus und Lues negiert.

Status praesens. Kleiner, dicker, dem Alter entsprechend rüstiger Mann; die Untersuchung der inneren Organe ergibt außer einer leichten Bronchitis nichts Bemerkenswertes. Das Sensorium frei, Temperatur normal, im Harn weder Eiweiß noch Zucker.

Der Blutbefund ist normal, es finden sich keine Abweichungen, was Zahl und Art der Leukocyten anlangt.

Die Veränderungen der Haut werden am besten durch die Abbildung veranschaulicht, ich will daher nur eine kurze Beschreibung geben.

Der Kranke zeigt intensive Melanose, vielleicht durch die Arsenmedikation bedingt. Am stärksten ist dieselbe am Bauch und an den Flanken, sowie an den Innenflächen der Oberschenkel.

Im Gesicht, an Stirn, Wangen, um die Augen und im Bart sieht man zahlreiche wenig elevierte, lebhaft rote, mäßig derbe Plaques, die zum Teil unscharf in die Umgebung übergehen; sie bilden hier, wenn auch nicht so deutlich wie am Stamm, ab und zu, halbkreisförmige Linien. Manche Herde tragen eine faltige Schuppenkruste, die ziemlich dünn ist. Einzelne Herde sind auch lividrot, sie zeigen nirgends auffallenden Glanz. Am Stamm fällt die girlandenartige Anordnung auf, sowie der feine Schuppenkranz, der die konkave Seite der Ringe einnimmt. Hier ist die Konsistenz derber, die Farbe dunkler rot. Am Abdomen bilden solche ringförmige Herde öfters Kreise von Talergröße, deren zentrale Fläche tiefbraun gefärbt ist. Bei einzelnen Plaques ist das Zentrum zwar auch abgeheilt, aber es hat sich eine Narbe gebildet. Viele Herde tragen auch hier faltige Schuppenkrusten. Am stärksten prominent, am dunkelsten und am derbsten sind die Krankheitsherde an den Oberschenkeln. Überall blassen die Herde unter dem Fingerdruck vollständig ab. Haare und Nägel sind unverändert, es besteht leichte allgemeine Drüsenschwellung. Die Mundschleimhaut ist leicht cyanotisch gefärbt, sonst aber nicht verändert. Da und dort am Körper zerstreut findet man einzelne Follikulitiden und kleine Furunkel.

Das histologische Bild ist ein derart uncharakteristisches, daß es leider gänzlich ungeeignet ist, den Fall aufzuklären.

Es wurde am Thorax ein Stückchen von einer bogenförmigen Effloreszenz unter Kelèn exszindiert, in steigendem Alhohol fixiert und gehärtet, in Paraffin eingebettet und nach verschiedenen Methoden gefärbt.

Man sieht nun lediglich eine minimale Schuppenauflagerung, eine leichte Verbreiterung der Stachelschicht, leichtes Ödem derselben und des Papillarkörpers, Rundzelleninfiltration um die Gefäße.

Wenn wir auf die Differentialdiagnose dieses merkwürdigen Falles eingehen, so ergibt sich folgendes: In Betracht kommt Psoriasis, Lichen ruber planus, Lupus erythematodes, Syphilis und prämykotisches Exanthem, toxisches Erythem.

Psoriasis dürfte leicht auszuschließen sein: Die geringe Schuppenbildung, zum Teil fehlt sie ja gänzlich, die Ringform der Herde, ihre beträchtliche Elevation, endlich die Art, in der sich die spärlichen Schuppen bilden, lassen diese Diagnose rasch ablehnen.

Ebenso ist auch eine Übereinstimmung mit dem Bilde des Lichen ruber planus keineswegs vorhanden: Es fehlt der Juckreiz, nirgends sind die charakteristischen Knötchen des Lichen ruber zu sehen, die ja gerade bei dieser Krankheit einzig wichtig zur Stellung der Diagnose sind. Lediglich die Farbe der Herde erinnert an Lichen ruber planus.

Der Lupus erythematodes kommt überhaupt nur ausnahmsweise in ausgedehnter Weise am Stamme vor. Bei ihm sind die Herde stets scheibenförmig, während wir in unserem Fall sehr deutlich sehen, daß die Herde Kreisbogen bilden. Die Narbenbildung fehlt ebenfalls hier zum größten Teil. Lediglich einzelne Plaques am Stamm erinnern an Erythematosusherde. Der generalisierte Lupus erythematosus tritt übrigens unter markanten Allgemeinsymptomen in akuter Weise auf.

Mit Syphilis stimmt die universelle Ausbreitung des Prozesses, die Drüsenschwellung, das Fehlen des Juckreizes, die serpiginöse Anordnung, die Farbe der älteren Herde. Dagegen spricht vielleicht die negative Anamnese und die hellrote Farbe und weiche Beschaffenheit der jüngeren Herde, besonders aber der Umstand, daß alle unter dem Fingerdrucke vollständig abblassen, soweit dies die Melanose der Haut zuläßt. Allerdings erschwert die Melanose sehr das Erkennen der Farbe nach der Anämisierung; dennoch möchte die Diagnose Syphilis eine gewisse Wahrscheinlichkeit in Anspruch nehmen.

Für die Diagnose eines prämykotischen Exanthems spricht in erster Linie die Polymorphie dieser Krankheit und die Unmöglichkeit, den Fall als typisch in irgend ein bekanntes Krankheitsbild einzureihen. Obwohl wahrscheinlich noch niemand ein so aussehendes prämykotisches Exanthem beobachtet haben dürfte, beweist doch die Beschaffenheit desselben nichts für oder gegen diese Annahme. Auffallend ist aber auf jeden Fall der Mangel an Exsudationserscheinungen und die geringfügige Schuppenbildung, noch auffallender der gänzliche Mangel des Juckreizes, denn dieser letztere ist wohl das einzige immer vorhandene Symptom im wechselnden Bilde des Frühstadiums der Mykosis. Auch daß der Blutbefund normal ist, spricht nicht gerade für Mykosis fungoides.

Die Diagnose Erythema toxicum einem Falle von nicht bekanntem Aussehen gegenüber und bei völlig negativer Anamnese zu stellen, bedeutet nicht viel mehr, als den Prozeß für unbekannt zu erklären.

Indem ich also mich für keine der aufgezählten Diagnosen entscheiden möchte, glaube ich, daß am ehesten noch Syphilis oder allenfalls Mykosis fungoides in Betracht zu ziehen seien.

Ziehen wir das histologische Bild in Betracht, so ist dieses vielleicht der einzige Anlaß, Dermatitis toxica zu diagnostizieren, denn es stimmt weder mit den erstangeführten Prozessen überein, noch mit Syphilis oder Mykosis.

Nachschrift: Auf meine Anfrage hat mir jetzt im Juni 1906 der Patient mitgeteilt, ein Naturheilkünstler habe ihn gänzlich geheilt. Diese spontane Rückbildung der Erscheinungen würde am meisten die Annahme stützen, es habe sich um ein syphilitisches Exanthem gehandelt.

Druck von Christoph Reisser's Söhne, Wien V.

WELLCOME INSTITUTE LIBRARY

19.
LEO VON ZUMBUSCH
Casus pro diagnosi.

Urban & Schwarzenberg in Berlin u. Wien.